Svensk Förening för Patologi – Svensk Förening för Klinisk Cytologi			
Dokumentnamn: Duodenum			
Framtagen av: GI-KVAST	**Utgåva:** **6.0**	**Fastställt:** **2026-10-13**	**Sidor:** **1 (12)**

GI arbetsgrupp

INNEHÅLLSFÖRTECKNING

I. Anvisningar för provtagarens hantering av provet 2
II. Anamnestisk remissinformation 2
III. Utskärningsanvisning (ej aktuellt). 2
IV. Analyser 2
V. Information i remissens svarsdel 2

Vid celiakifrågeställning bör följande parametrar bedömas 3
Svarsalternativ vid klinisk misstänkt celiaki är 4
Differentialdiagnoser 5

VI. Utformning av diagnostext (se under V) 6
VII. Administrativt 6
SNOMED koder 6
VIII. Övrigt 7
Referenser 7
Vårdprogram 7
IEL 7
Klassifikationer 7
Internationella guidelines 8
Översiktsartiklar/böcker 8
WHO 8
Tabell 1 Modifierad Marsh-Oberhuber klassifikation 9
Tabell 2 Corrazza-Villanacci klassifikation 9
Tabell 3 Differentialdiagnsotik vid celiaki med eller utan atrofi 9
Bild 1 IEL, Marsh-Oberhuber typ 1 10
Bild 2 Partiell atrofi, Marsh-Oberhuber typ 3a 10
Bild 3 Subtotal atrofi, Marsh-Oberhuber typ 3b 11
Bild 4 Total atrofi , Marsh-Oberhuber typ 3c 11
Bild 5 Giardia Lamblia 12
Bild 6 Gastric metaplasi 12

I. Anvisningar för provtagarens hantering av provet.

Biopsitagning görs vanligtvis via endoskop, och inom pediatrisk praxis fortfarande till en viss del via kapsel, och är fortfarande ”golden standard” för att bekräfta diagnosen celiaki.

Vid celiakiutredning rekommenderas att minst 4 biopsier tas från den andra/tredje delen av duodenum nedom papillnivå och minst 2 biopsier från bulbus duodeni, då utbredningen av celiaki kan vara fläckvis förekommande. Biopsierna från bulben och distala duodenum ska placeras i separata preparatrör.

Biopsierna fixeras omedelbart i 10%, neutral buffrad formalin (4% formaldehyd). Vid en del centra placeras biopsierna på särskilt underlag/filter för att underlätta orienteringen.

II. Anamnestisk remissinformation.

Insändaren anger indikation för provtagningen (anamnes/diagnos och frågeställning). Relevanta labparametrar (t.ex. transglutaminas-antikroppar vid celiakiutredning) skall anges. Information om patienten står på glutenfri kost vid provtagning. Information omfarmakologisk behandling (ex. NSAID). Eventuella endoskopiskt upptäckta förändringar beskrivs avseende läge och utseende. Tagstället anges.

III. Utskärningsanvisning.

Ej aktuellt.

IV. Analyser.

Antalet biopsier anges som laboratorieanteckning. Vid denna diagnostik är det viktigt att biopsierna orienteras så att snittning görs vinkelrätt mot slemhinneytan (vid behov kan stereomikroskop användas för orientering). Biopsierna paraffininbäddas och färgas med HE. AB/PAS-färgning (pH2.5) underlättar påvisande av gastrisk metaplasi/heterotopi, bedömning av mikrovilli och möjliggör identifiering av inklusioner. Färgning för CD3 kan möjliggöra säkrare bedömning av andelen intraepiteliala lymfocyter (IEL).

V. Information i remissens svarsdel.

De vanligaste icke-neoplastiska patologiska förändringarna i biopsimaterial från endoskopisk diagnostik är:

- celiaki
- peptisk duodenit/ulcus duodeni

- NSAID inducerad enteropati
- gastrisk heterotopi
- hyperplasi av Brunnerska körtlar
- Crohns sjukdom

Vid celiakifrågeställning bör följande parametrar bedömas:

1. Biopsilokal, antal biopsier samt orientering av biopsimaterialet

2. Slemhinnearkitektur

a) villus/krypt-förhållande, villusstrukturering

b) krypthyperplasi

c) atrofigrad (partiell, subtotal eller total)

3. Förekomst och fördelning av IEL

4. Degeneration resp. regeneration av ytepitelet

5. Inflammatorisk cellinfiltration i lamina propria

Kommentarer:

1. Korrekt orientering åtminstone i en del av biopsimaterialet är absolut nödvändigt för en tillförlitlig bedömning. Orienteringen bör kommenteras i svarsdelen (t.ex. optimalt, suboptimalt).

2. När det gäller slemhinnearkitektur brukar längden av den fria delen av villi bedömas i förhållande till de Lieberkühnska kryptornas längd. Normalt brukar talet vara större än 3:1. Hos spädbarn kan dock förhållandet vara 2:1 och accepteras som normalt. Vid krypthyperplasi (kvot mindre än 3:1 och ingen villusatrofi) noteras förlängning av kryptorna och ökad mitosfrekvens, villushöjden minskar i motsvarande grad (såväl absolut som relativt). Ev. villusatrofi graderas som partiell, subtotal eller total. Vid partiell atrofi uppvisar villi en reducerad höjd men höjden överstiger bredden. Vid subtotal atrofi överstiger villis bredd deras höjd och vid total atrofi saknas villös strukturering av slemhinnan. När det gäller atrofigradering varnas för överdiagnostik vid förekomst av Brunnerska körtlar resp. lymfoida plaques. Med den s.k. Brunnerska artefakten resp. lymfoida/Peyerska artefakten avses den avplaning av villi som kan ses i slemhinna överliggande ffa hyperplastiska/stora Brunnerska körtlar liksom i slemhinna överliggande lymfatiska plaques. Peyerska artefakten ger dessutom en falsk bild av IEL. Även

vid fynd av gastrisk metaplasi eller heterotopi bör villusstrukturen bedömas med stor försiktighet. Dessa fynd är vanliga i biopsier från bulbus duodeni och kan vid närvaro leda till att en säker bedömning är omöjlig.

3. När det gäller lymfocyter i villusepitelet så är ≥25 IEL/100 epitelceller (HE-färgning) och ≥30 IEL/100 epitelceller (CD3-färgning) kriteriet för den lättaste graden av slemhinneförändring, ”duodenal intraepitelial lymfocytos” (tidigare ”borderlineslemhinna”). I tveksamma fall bör alltid färgning för CD3 göras – särskilt vid avsaknad av villusatrofi och vid stor klinisk misstanke om celiaki. Beakta att rutinmässig CD3 färgning inte rekommenderas i nationella eller internationella riktlinjer. Användning begränsas till fall med diskrepans mellan klinik och morfologi samt ekivok intraepitelial lymfocytos.
Vid celiaki ses ett ökat antal gamma/delta uttryckande T-celler, immunhistokemiska antikroppar har utvecklats som möjliggör färgning för dessa. Deras användning har samma begränsningar som CD3, dvs de kan användas för att identifiera IEL men är inte specifika för celiaki i sig. Sjukdomar (utöver celiaki) som leder till IEL kan således även ha förhöjt antal gamma/delta T-celler.

Spridda IEL förekommer normalt och vanligtvis i sidokanterna av villi nära basen. Antalet av IEL avtar dock mot villusspetsen – s.k. ”decrescendo” mönster. Vid celiaki är detta mönster upphävt och man har särskilt i villusspetsarna ökad förekomst av IEL. Duodenal intraepitelial lymfocytos kan i fåtal fall vara det enda morfologiska korrelatet till glutenenteropati vid primärdiagnostik. Fyndet kan också göras hos celiakipatienter i kontrollbiopsier även om strikt glutenfri kost följts.

4. Vanliga, dock ospecifika degenerativa epitelförändringar vid celiaki är t.ex. kortare/kubiska enterocyter, intracytoplasmatisk vakuolisering och ställvis avsaknad av mikrovilli.

5. När det gäller inflammatorisk cellinfiltration i lamina propria så förekommer i normal slemhinna plasmaceller, eosinofila granulocyter, histiocyter, mastceller och lymfocyter. Neutrofila granulocyter är generellt frånvarande, men kan förekomma. Vid celiaki ses en ökad halt av inflammatoriska celler framför allt lymfocyter och plasmaceller. Om avsaknad av plasmaceller (eller få förekommande) så överväg CVID (Common Variable Immunodeficiency Syndrome) som differentialdiagnos.

Svarsalternativen vid kliniskt misstänkt celiaki är:

- normal slemhinna.

- duodenal intraepitelial lymfocytos, ingen villusatrofi.

Dvs. Slemhinna med normal villös strukturering, men med ≥25 IEL/100 epitelceller. Bedömning bör i tveksamma fall göras med färgning för CD3 (≥30 CD3-positiva IEL/100).

- duodenal intraepitelial lymfocytos och partiell villusatrofi.

- duodenal intraepitelial lymfocytos och subtotal villusatrofi.

- duodenal intraepitelial lymfocytos och total villusatrofi.

Den nomenklatur vi föreslår ansluter sig vad gäller ingående fynd nära till Marsh-Oberhuber klassifikationen även om vi finner författarens ursprungliga terminologi mindre lämplig.

Standardiserad gradering kan göras enl. Modifierad Marsh-Oberhuber (Tabell 1).

Bara för informations skull vill vi i sammanhanget nämna en förenklad och mer reproducerbar gradering föreslagen av Corazza och Villanacci (Tabell 2). Klassifikationen har delat in slemhinneskadan vid celiaki i 2 kategorier: icke-atrofisk lesion (grad A) och atrofisk lesion (Grad B). Grad B lesioner är vidare indelade i B1 och B2 genom närvaron eller frånvaron av villi.

Celiakidiagnos är alltid en kombination av serologi, kliniska fynd och symptom och histologiska fynd. I slutändan alltså en klinisk diagnos där man sammanväger alla faktorer. PAD svaret bör formlueras med viss grad av försiktighet, dvs ”fynd förenliga med…”.

Refraktär celiaki (RCD) är en komplikation av celiaki och är definierad som persisterande villusatrofi hos en patient som håller strikt glutenfri kost. Det finns 2 typer av RCD: Vid RCD typ 1 ses intraepiteliala lymfocyter immunhistokemiskt med bevarat uttryck av CD3 och CD8 och ingen monoklonalitet påvisad med flödescytometri/PCR. Vid RCD typ 2 noteras immunhistokemiskt bevarat uttryck för CD3, men sällan utryck för CD8. Samtidigt föreligger monoklonalitet påvisad med flödescytometri/PCR . RCD typ 2 har hög risk för utveckling av ett T-cellslymfom. Vid misstanke om refraktär celiaki rekommenderas immunfärgningar för CD3 och CD8.

Differentialdiagnostik

Det bör påpekas att fynd av duodenal intraepitelial lymfocytos liksom atrofi inte är specifikt och kan göras i en rad olika situationer (tabell 3). Fyndet av duodenal intraepitelial lymfocytos kan också göras vid en del autoimmuna tillstånd

Födoämnesöverkänsligheter (komjölksallergier etc.) ger inte någon specifik bild, ibland kan eosinofili ses i lamina propria. Vid aktiv duodenit bör särskild uppmärksamhet riktas mot ev. förekomst av epiteloidcellsgranulom och ev. förekomst av Giardia lamblia.

När det gäller peptisk duodenit/ulkus duodeni kan sägas att peptisk duodenit är vanligt förekommande framförallt i bulbus duodeni och är oftast associerad med Helicobacter-gastrit. Förändringar är ofta ojämna/diskontinuerliga och kan sålunda missas vid biopsitagning.

Vanliga mikroskopiska fynd vid peptisk duodenit är:

- gastrisk (antral) metaplasi (ev. med förekomst av Helicobacter pylori)
- krypthyperplasi/villusatrofi
- hyperplasi av Brunnerska körtlar
- ökad förekomst av plasmaceller i lamina propria
- neutrofila granulocyter i lamina propria eller epitel (eller i båda)
- reaktiva epitelförändringar

Gastrisk metaplasi används inte alltid som ett absolut kriterium för peptisk duodenit eftersom det kan finnas fall utan inflammation och därmed helt enkelt utgöra en anpassning till kronisk syraexponering. De flesta fall av peptisk duodenit visar dock omfattande gastrisk metaplasi.

I lindriga fall kan nästan normal slemhinna ses med endast en ökning av plasmaceller och reaktiva epiteliala förändringar. I måttligt aktiv peptisk duodenit är epitelet infiltrerat av neutrofila granulocyter och visar minskat mucinuttryck och mer markanta reaktiva epiteliala förändringar, såsom hyperkromasi och ökad mitosfrekvens. Gastrisk metaplasi finns vanligen.Brunnerska körtlar är hyperplastiska och kan vara framträdande i slemhinnan ovanför nivån av muscularis mucosae. Svåra fall visar erosion eller ulcus duodeni.

Den vanligaste differentialdiagnosen till peptisk duodenit är NSAID-associerad duodenit. Foci med gastrisk metaplasi i duodenum kan dock vara vägledande då gastrisk metaplasi inte förekommer vid NSAID-associerad duodenit.

Neoplasier subklassificeras och graderas enl. WHO 2026. När det gäller diagnostik av neuroendokrina tumörer, GIST och maligna lymfom hänvisas till motsvarande KVAST-dokument. Angående papilltumörer hänvisas till kommande KVAST dokument för gallblåsa/gallvägar.

VI. Utformning av diagnostext.

Se ovan under V.

VII. Administrativt.

SNOMED-koder.

T 64000 duodenum UNS.

M 47170 lymfocytinfiltration/duodenal intraepitelial lymfocytos.

M 58005 partiell atrofi.

M 58006 subtotal/total atrofi.

E 4416 Giardia lamblia.

M 41000 akut inflammation.

M 73330 gastrisk metaplasi.

M 26080 gastrisk heterotopi.

M 72000 hyperplasi.

Vid fynd av atrofi (t.ex. M 58005 eller M 58006) ska inte koden för duodenal intraepitelial lymfocytos användas.

VIII. Övrigt.

Referenser:

Vårdprogram/Nationella riktlinjer

Nationellt vårdprogram för celiaki, Version 1.0, 2020.

l-Toma A, Volta U, Auricchio R, Castillejo G, Sanders DS, Cellier C, Mulder CJ, Lundin KEA. European Society for the Study of Coeliac Disease (ESsCD) guideline for coeliac disease and other gluten-related disorders. United European Gastroenterol J. 2019 Jun;7(5):583-613.

AGA Clinical Practice Update on Diagnosis and Monitoring of Celiac Disease—Changing Utility of Serology and Histologic Measures: Expert Review*, Husby, Steffen et al. Gastroenterology, Volume 156, Issue 4, 885 - 889*

IEL

J SPENCER, P G ISAACSON, T T MACDONALD, A J THOMAS, J A WALKER-SMITH, **Gamma/delta T cells and the diagnosis of coeliac disease, Clinical and Experimental Immunology**, Volume 85, Issue 1, July 1991, Pages 109–113

Hayat M, Cairns A, Dixon MF, O'Mahony S**: Quantitation of intraepithelial lymphocytes in human duodenum: what is normal?** *Journal of clinical pathology* 2002, **55**(5):393-394.

Veress B, Franzen L, Bodin L, Borch K: **Duodenal intraepithelial lymphocyte-count revisited.** *Scandinavian journal of gastroenterology* 2004, **39**(2):138-144.

Walker MM, Murray JA, Ronkainen J, Aro P, Storskrubb T, D'Amato M, Lahr B, Talley NJ, Agreus L: **Detection of celiac disease and lymphocytic enteropathy by parallel serology and histopathology in a population-based study.** *Gastroenterology* 2010, **139**(1):112-119.

Klassifikationer

Marsh MN: **Grains of truth: evolutionary changes in small intestinal mucosa in response to environmental antigen challenge.** *Gut* 1990, **31**(1):111-114.

Oberhuber G, Granditsch G, Vogelsang H: **The histopathology of celiac disease: time for a standardized report scheme for pathologists.** *European journal of gastroenterology & hepatology* 1999, **11**(10):1185-1194.

Corazza GR, Villanacci V: **Coeliac disease.** *Journal of clinical pathology* 2005, **58**(6):573-574.

Corazza GR, Villanacci V, Zambelli C, Milione M, Luinetti O, Vindigni C, Chioda C, Albarello L, Bartolini D, Donato F: **Comparison of the interobserver reproducibility with different histologic criteria used in celiac disease.** *Clinical gastroenterology and hepatology : the official clinical practice journal of the American Gastroenterological Association* 2007, **5**(7):838-843.

Rubio-Tapia A, Murray JA: **Classification and management of refractory 8eliac disease.** *Gut* 2010, **59**(4):547-557.

Översiktsartiklar/böcker

Adelman DC, Murray J, Wu TT, Mäki M, Green PH, Kelly CP. **Measuring change in small intestinal histology in patients with celiac disease.** Am J Gastroenterol. 2018, doi: 10.1038/ajg.2017.480.

Dickson BC, Streutker CJ, Chetty R: **Coeliac disease: an update for pathologists.** *Journal of clinical pathology* 2006, **59**(10):1008-1016.

Kowalski K, Mulak A, Jasińska M, Paradowski L. **Diagnostic challenges in celiac disease.** Adv Clin Exp Med. 2017, 26 (4): 729-737.

Owen DR, Owen DA. **Celiac disease and other causes of duodenitis.** Arch Pathol Lab Med. 2018, 142(1): 35-43.

Serra S, Jani PA: **An approach to duodenal biopsies.** *Journal of clinical pathology* 2006, **59**(11):1133-1150.

Walker MM, Talley NJ: **Clinical value of duodenal biopsies – beyond the diagnosis of 8eliac disease.** *Pathology, research and practice* 2011, **207**(9):538-544.

Odze & Goldblum: **Surgical Pathology of the Gi Tract, Liver, Biliary Tract, and Pancreas, 3rd Edition, 2014 (ISBN 9781455707478)**

WHO

Digestive System Tumours, WHO Classification of Tumours, 6th Edition, Volume 1, WHO Classification of Tumours Editorial Board 2026, ISBN-13: 978-92-832-4521-6

Tabell 1: Modifierad Marsh-Oberhuber klassifikation – duodenum

Marsh-Oberhuber typ	**IEL/100 epitelceller**	**Krypthyperplasi**	**Villusatrofi**
Typ 0 – normal	-	-	-
Typ 1 – infiltrativ lesion	≥25	-	-
Typ 2 – hyperplastisk lesion	≥25	+	-
Typ 3a – destruktiv lesion	≥25	+	Partiell
Typ 3b – destruktiv lesion	≥25	+	Subtotal
Typ 3c – destruktiv lesion	≥25	+	Total

Tabell 2: Corrazza-Villanacci klassifikation

Marsh-Oberhuber typ	**Corrazza-Villanacci grad**
Typ 0 – normal	-
Typ 1 – intraepitelial lymfocytos	Grad A
Typ 2 – krypthyperplasi	Grad A
Typ 3a – partiell atrofi	Grad B1
Typ 3b – subtotal atrofi	Grad B1
Typ 3c – total atrofi	Grad B2

Tabell 3: Differentialdiagnostik vid celiaki med eller utan atrofi

Intraepitelial lymfocytos utan villusatrofi	**Villusatrofi med eller utan intraepitelial lymfocytos**
Helicobacter gastrit	Peptisk duodenit
Läkemedel (t.ex. NSAID, PPI)	Födoämnesöverkänsligheter (t.ex. komjölksallergi)
Infektiös duodenit (t.ex. viral, Giardia lamblia, Cryptosporidia)	Infektiös duodenit
Autoimmuna tillstånd (t.ex. RA, SLE, lymfocytär thyreoidit, Typ 1- diabetes)	Bakteriellt överväxt
Födoämnesöverkänsligheter (t.ex. komjölksallergi)	IgA-brist
IBD	CVID (Common Variable Immunodeficiency Syndrome)
Bakteriellöverväxt	Autoimmun enteropati
	IBD

Partiell atrofi

Marsh-Oberhuber typ 3a

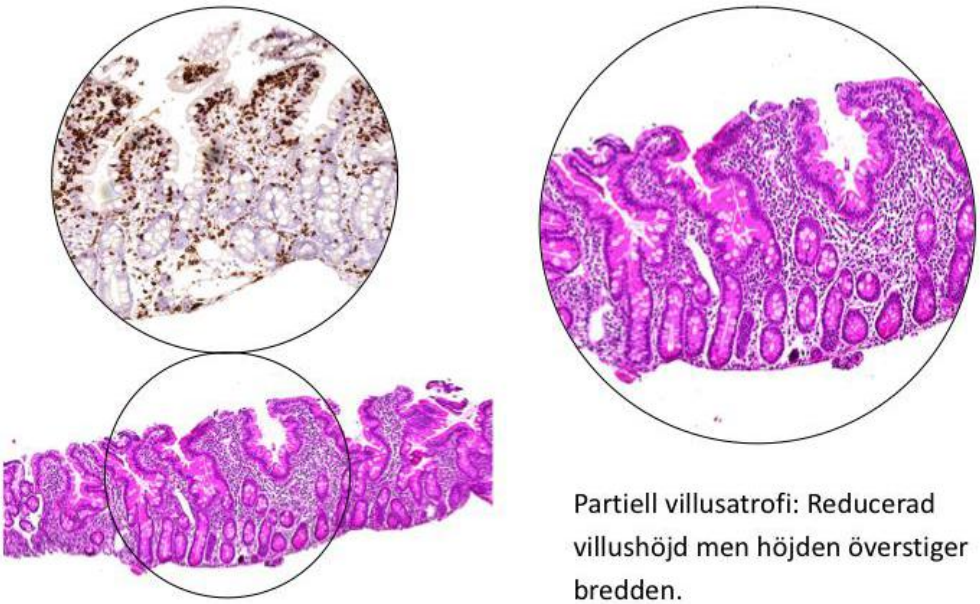

Partiell villusatrofi: Reducerad villushöjd men höjden överstiger bredden.

©Patrick Joost 2018

Intraepitelial lymfoctos (IEL)

Marsh-Oberhuber typ 1

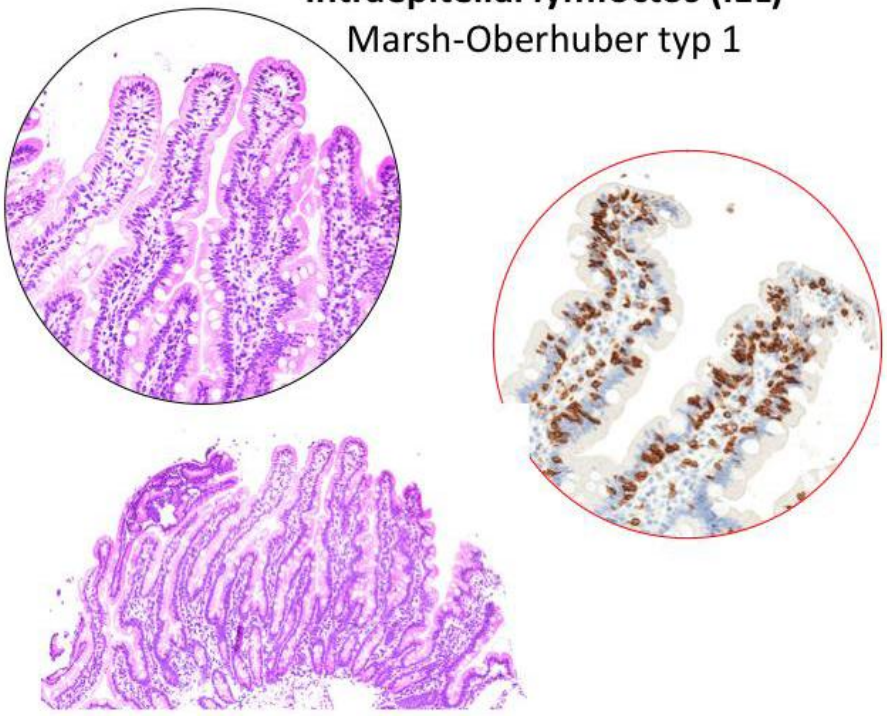

© Patrick Joost 2018

Subtotal atrofi

Marsh-Oberhuber typ 3b

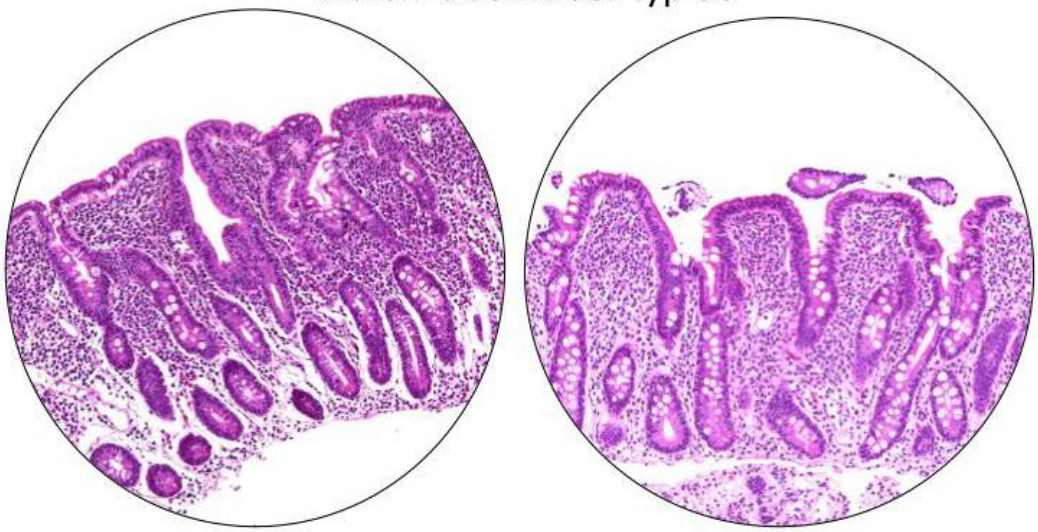

Subtotal atrofi: Villusbredden överstiger höjden.

©Patrick Joost 2018

Total atrofi

Marsh-Oberhuber typ 3c

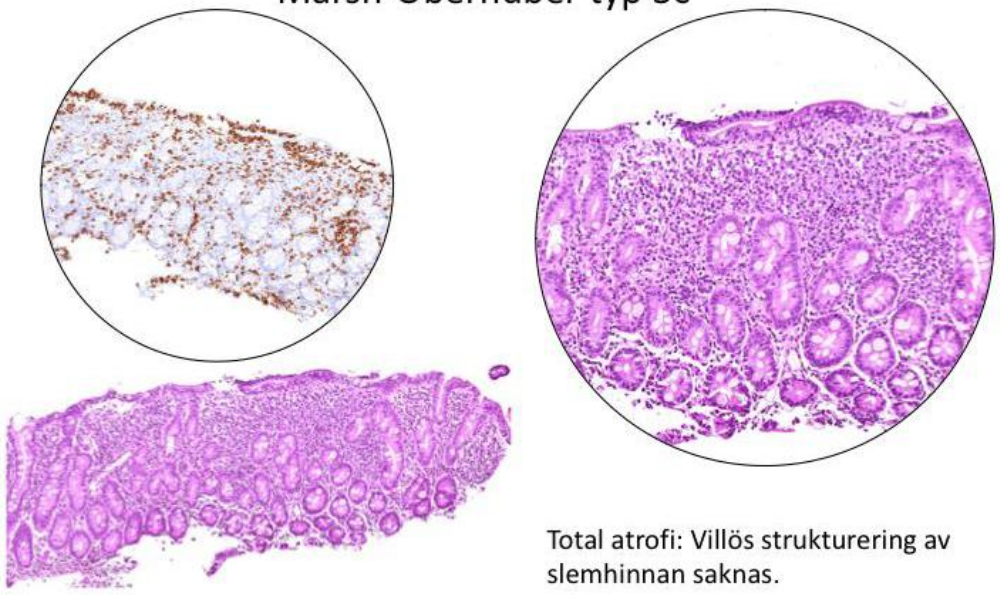

Total atrofi: Villös strukturering av slemhinnan saknas.

© Patrick Joost 2018

Giardia Lamblia

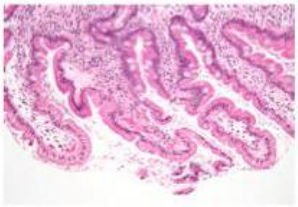

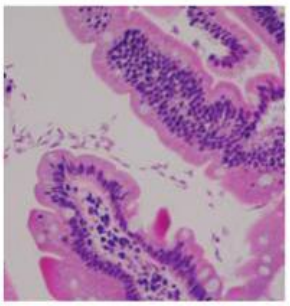

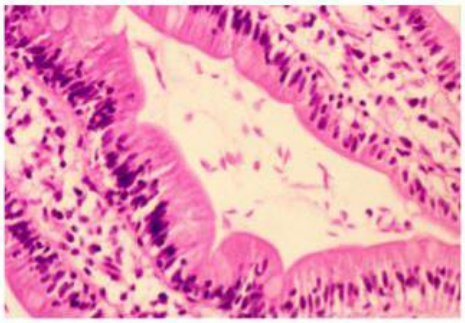

Gastrisk metaplasi

