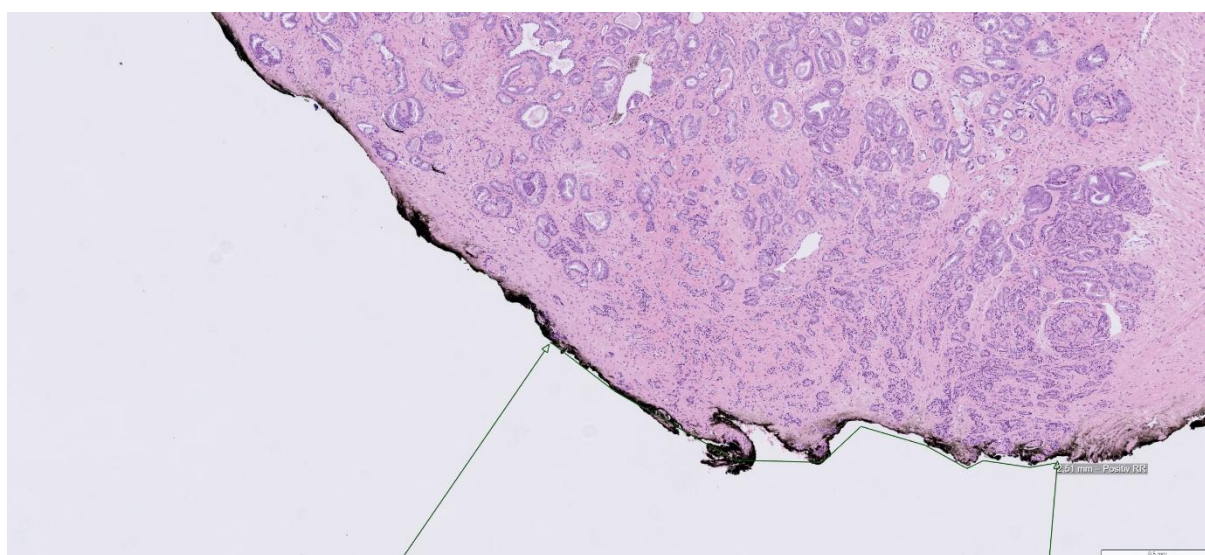
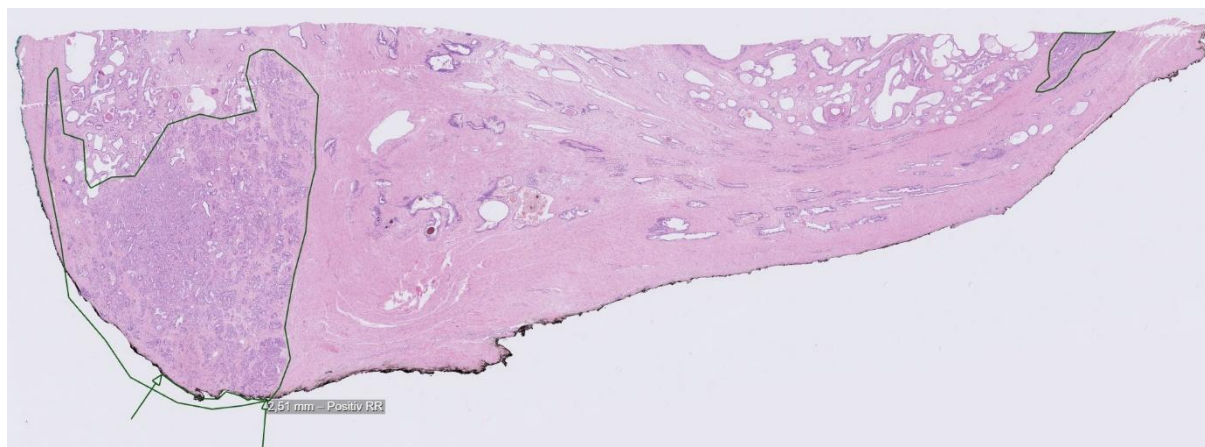
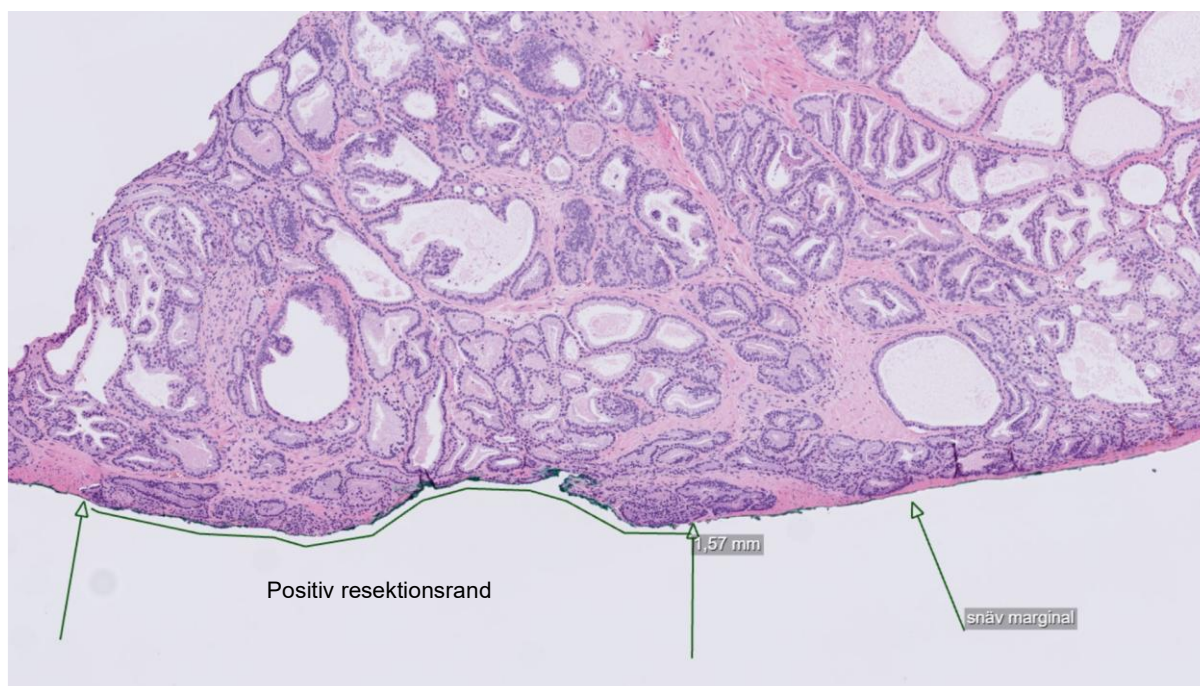

Bilder på positiv resektionsrand respektive snäv marginal på prostatektomier samt hur man mäter positiv resektionsrand.



Tumörpositiv resektionsrand i apex, 2,5 mm. Det ses cancer med Gleasongrad 3 i den tuschade resektionsranden.



Tumörpositiv resektionsrand, 1,6 mm. Det ses cancer med Gleasongrad 3 och Gleasongrad 4 i den tuschade resektionsranden. Till höger negativ, men snäv marginal.