

Svensk Förening för Patologi – Svensk Förening för Klinisk Cytologi			
Dokumentnamn Prostata			Dok. nr. 1
Framtagen av URO-KVAST Lars Egevad	Utgåva Version 4.1	Fastställt 2018-12-04	Sida 1 (20)

I. Innehållsförteckning

I. Innehållsförteckning	1
II. Klinisk bakgrundsinformation	1
III. Anvisningar för provtagarens hantering av provet	1
IV. Anamnestic remissinformation	2
V. Utskärningsanvisningar	2
VI. Analyser	3
VII. Information i remissens svarsdel	4
VIII. Rekommenderade klassifikationssystem	7
IX. Administrativt	12
X. Övrigt	14

II. Klinisk bakgrundsinformation

Morfologiskt diagnostiseras prostatacancer antingen incidentellt på TUR-P-material, transvesikala nukleationspreparat eller andra operationspreparat från bäckenregionen eller som led i en utredning av misstanke om prostatacancer och då oftast på mellannålsbiopsier (MNB), TUR-P-material eller alltmer sällan finnålspunktioner (FNP). Därtill utföres bedömning på radikala prostatektomi-preparat (RP) vad gäller positiva marginaler, extraprostatisk extension (EPE), överväxt på intilliggande organ samt slutgiltig bedömning av tidigare diagnostiserad cancer vad gäller Gleason-gradering och TNM-klassifikation. Rekommenderade klassifikationssystem för Gleason- och ISUP-gradering som är ny från 2016 beskrivs. Var god se VIII.

III. Anvisningar för provtagarens hantering av provet

Som fixativ rekommenderas buffrad formalin 10% (formaldehyd 4%). Använd en volym motsvarande minst 10 gånger preparatvikten. Fixering sker idealt 1 dygn för biopsier och TUR-P-preparat samt 2 dygn för nukleationspreparat och prostatektomier.

Mellannålsbiopsier: Varje mellannålsbiopsi skickas i separat burk. Om två biopsier tagits från samma lokal kan man acceptera att de insänds i samma burk. Det är dock inte acceptabelt att rutinmässigt lägga samman exempelvis medial och lateral biopsi för att minska antalet burkar. Numreras enligt remissuppgifter, se punkt IV.

Prostatektomier inskickas färskas eller i formalin. Operatören svarar för orienterande markering t.ex. KAD med spets riktad mot blåsan och/eller suturmärkningar.

Kortare fixeringstid är möjlig vid användning av faciliterad fixering, t ex injektion och/eller cirkulation av formalin. Formalinfixering sker efter eventuellt tillvaratagande av färskt vävnadsmaterial till biobank (lokala rutiner).

IV. Anamnestisk remissinformation

Av remissen ska följande framgå:

- Patientens namn och personnummer.
- Remitterande enhet och läkare.
- Känd smittfara (HIV, HBV, HCV).
- Tidpunkt och datum när preparatet lagts i formalin.
- Adekvata uppgifter om sjukhistoria och undersökningsfynd. Tidigare behandling av prostatacancer – hormonterapi, strålbehandling. PSA-värde.
- Uppgifter om vad biopsi/operationsmaterialet i sin helhet omfattar. Hur många biopsier som är tagna och var (teckning/mall/bild).
- Antalet burkar skall anges på remiss. Numrering eller annan märkning på preparatburk måste ovillkorligen överensstämja med remissuppgifter. (OBS! Ej märkning på burklocket då detta kan leda till förväxlingar.)

V. Utskärningsanvisningar

Mellannålsbiopsier: Längden mäts och biopsierna bäddas var för sig. Om två biopsier insänts i samma burk kan de klotsas ihop. Observera dock att mer än två biopsier inte får bäddas i samma klots.

TUR-P: Det rekommenderas att 12 g (8 dosor/klossar/kassetter) bäddas samt ytterligare en kassett för varje 5:e gram preparatvikt över 12 gram. Detta gäller särskilt för yngre män. Påträffas cancer i <5 % av materialmängden (avser tumörytan i förhållande till hela vävnadsytan på snitten) utökas undersökningen till att omfatta hela den inskickade materialmängden för att fastställa stadium, om den kliniska situationen så motiverar.

Enukleationspreparat: Preparatet ska vägas, om inte operatören har gjort det. Preparatet skivas därefter i 3-5 mm skivor som inspekteras avseende eventuella tumorsuspekta områden. Ta med bitar där det finns med rester av prostatans perifera zon om den går att urskilja. Antalet bitar beror på antalet tumörmisstänkta områden samt resektatets storlek. Målsättningen bör vara att ligga i linje med internationell standard och undersöka minst 8 kassetter.

Prostatektomi: Preparatet ska vägas efter att vesiklar avlägsnats samt mätas (längd, bredd, höjd). Tuschning av hela preparatyten är väsentlig då detta vid tumörväxt i preparatkanten avgör om det föreligger äkta positiv resektionsrand eller en laboratorieartefakt. Använd minst 3 färger: en för höger respektive vänster sida och en för dorsala och/eller ventrala ytan. För att få nationell samstämmighet föreslås att prostata tuschas enligt schema som används på många laboratorier: vänster - gult, höger - blått, posterior - svart och anterior - grönt. För bättre färgfixering kan preparatet doppas i eller sprayas med ättiksyralösning.

Anteckna skador eller avvikande utseende. Medföljer hela vesiculae seminales eller endast vesikelstumpar? Finns lösa bitar i fraktionen (burken)? Denna notering är viktig vid planering

av eventuell postoperativ strålbehandling. Om inte hela vesiklarna avlägnats vid prostatektomin, måste ett större strålfält planeras.

Preparatet skäres i 4-5 mm tjocka skivor horisontellt, vinkelrätt mot den rektala ytan och vinkelrätt mot distala delen av prostatiska urethra, helst med hjälp av skärmaskin eller jigg (se Fig. 1). Apex och bas skäres med sagittala snitt (använd gärna färgmarkering på dorsala eller ventrala änden av snitten – underlättar orienteringen vid eventuellt senare upprättande av tumörkarta. Hela vesiklarna utskärs och bäddas. Således skall både prostatakörteln och vesiklarna bäddas i sin helhet.

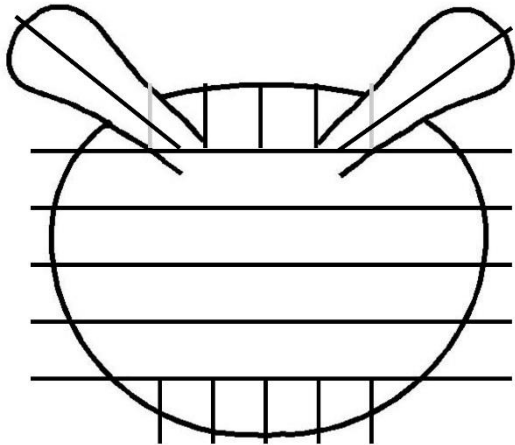


Fig. 1. Utskärningsschema prostatektomipreparat

Lymfkörtelutrymning: Varje fraktion undersöks separat. Bäst resultat erhålls om samtliga körtlar bäddas var för sig. Mindre lymfknutor som inte delas kan dock läggas samman i en dosa/kassett. Resterande fettvävnad kan bäddas men detta är inte obligatoriskt. I detta material ses ofta små lymfknutor vid mikroskopering.

VI. Analyser

Konventionell färgning

Rutinfärgning med hematoxylin-eosin är basen för diagnostik. För mellannålsbiopsier rekommenderas 2-3 snittnivåer. För övrigt material är antal snittnivåer valfria men i allmänhet räcker en nivå.

Immunhistokemiska färgningar

När prostatabiopsier visar svårvärderad körteltypi och morfologin inte räcker för att avgöra om biopsin innehåller cancer eller inte, kan immunhistokemiska färgningar ofta vara till hjälp. De viktigaste biomarkörerna för denna frågeställning är basacellsmarkörer, som högmolekylärt keratin, cytokeratin 5 och p63. Dessa tre markörer anses likvärdiga i de flesta situationer. De utfaller positivt i benigna körtlar och negativt i cancer. Negativt färgningsutfall i enstaka körtlar ska inte övertolkas, eftersom detta kan förekomma även i benign vävnad. Det finns också markörer som är positiva i cancer. Den vanligaste är alfa-metylacyl-CoA-racemas (AMACR, antikropp p504S). Resultatet av infärgning med AMACR bör tolkas med försiktighet, eftersom både falskt positiva och falskt negativa utfall är vanliga.

Oavsett val av antikroppar är det av yttersta vikt att färgningarna korreleras till traditionell morfologi i hematoxylin-eosinfärgade snitt. Immunhistokemi ska bara vara ett stöd i diagnostiken och kan inte ersätta morfologisk bedömning. Övertolkning av immunhistokemiska färgningar kan leda till överdiagnostik av cancer.

I Appendix 1 återfinns detaljerade rekommendationer av vilka antikroppar som kan användas i immunhistokemisk diagnostik av prostatapreparat.

VII. Information i remissens svarsdel

Förslag på svarsmall för prostatektomi återfinns i Appendix 2.

Mellannålsbiopsi-utlåtande

PAD skall innehålla:

- Hur många fraktioner (burkar) som inkommit till laboratoriet.
- Det är önskvärt att biopsins längd anges för varje fraktion. (Se nedan)
- Benigna biopsier kan sammanfattas i en gemensam mening. Alternativt kan varje fraktion beskrivas var för sig.
- Därtill anges relevanta förändringar som t.ex. granulomatös inflammation vilken kliniskt kan imitera malignitet eller akut inflammation som kan vara PSA-förhöjande.
- Uppgift om eventuell höggradig PIN (HGPIN) i biopsier utan invasiv cancer.
- Intraduktal cancer (IDC) anges oavsett förekomst av stromainvasiv cancer.

Vid eventuellt fynd av cancer skall PAD dessutom innehålla:

- Varje fraktion med cancer skall besvaras separat.
- Histologisk tumörtyp om annan än acinärt adenocarcinom.
- Gleason-gradering med angivande av Gleasongrader (exv 3+3, 3+4)
- Utbredning av cancer i mm.
- Eventuell förekomst av EPE (extraprostatisk extension).
- Eventuell förekomst av perineural eller intravaskulär tumörväxt.
- Det finns data som indikerar att prognosen vid prostatacancer försämras vid samtidig förekomst av intraduktal cancer (IDC). Det kan därför vara lämpligt att rapportera sådana fynd.

Sammanfattande PAD-svar (diagnosraden) ska dessutom innehålla:

- Gleasonsumma samt ISUP-grad (v.g. se nedan).
- Man kan överväga att rapportera % Gleason grad 4 i fall av cancer med Gleasonsumma 7.
- Antal biopsier av de insända som innehåller cancer, exv Cancer finns i fyra av åtta biopsier (4/8).
- Sammanlagd längd cancer anges, t.ex. sammanlagd cancerlängd 50 mm (v.g. se tumör- och biopsilängder nedan). Eventuellt anges även sammanlagd längd av biopsierna, exv cancerlängd 50/140 mm. Rapportering av sammanlagd cancerlängd rekommenderas medan sammanlagd total biopsilängd får anses vara frivillig uppgift.

Varjehanda

- Begreppet ASAP (atypical small acinar proliferation) används inte längre eftersom det inte är någon egen histopatologisk entitet. Använd istället termer såsom ”**oklart fynd/svårvärderad körteltypi etc.**” (M69700 - körteltypi) om cancermisstanken är svag, exv vid förekomst av ett fåtal atypiska körtlar som inte uppfyller kriterierna för cancer eller vid diskrepans mellan immunfärgning och histologi. Använd termen ”**misstänkt cancer**” om misstanken är stark. Koda som M81401- misstanke på adenocarcinom.
- Lägg märke till att när en förändring har diagnostiserats som cancer bör man alltid försöka Gleason-gradera oavsett hur liten den är. Undvik termen ”minimal cancer” – ange storleken i mm istället.

Tumör- och biopsilängder

Införandet av uppgift om de sammanlagda cancerlängderna i biopsierna, liksom de totala biopsilängderna, i utlåtandet är en rekommendation från nationella prostatacancerregistret (NPCR). Där ska uppgifterna användas som kvalitetsindikator och för att studera korrelationen till prognos.

De biopsilängder som BMA mäter vid inbäddningen av preparaten kan användas. Dock skall det framhållas att om man vid mikroskoperingen finner att en betydande del av biopsin utgörs av extraprostatisk vävnad kan man eventuellt minska biopsilängden i motsvarande mån. Mät med linjal. För att underlätta för personal som skall extrahera informationen om tumör- och biopsilängder från våra svarsutlåtanden var vänliga skriv informationen som exempel nedan:

Diagnosexempel: Prostata-adenocarcinom Gleasonsumma $4+4 = 8$ (ISUP-grad 4) i 2/10 biopsier, total cancerlängd 20 mm (alternativt 20/151 mm om man vill räkna samman totallängderna). Perineural tumörväxt.

TUR-P-utlåtande

PAD skall innehålla:

- Hur många fraktioner (burkar) som inkommit till laboratoriet.
- Mängd material (antal gram) som inkommit till laboratoriet om uppgift om detta saknas på remissen.
- Uppgift om eventuell höggradig PIN (HGPN) och intraduktal cancer (IDC).

Vid eventuellt fynd av cancer skall PAD dessutom innehålla:

- Uppgift om cancer föreligger i mindre än eller lika med 5 % eller mer än 5 % av undersökt material, enligt TNM-klassifikationen. Fastställandet är av yttersta vikt då detta avgör stadiindelningen T1a eller T1b.
- Gleason-gradering samt ISUP-grad (v.g. se nedan).
- EPE samt perineural och lymfovaskulär invasion ses sällan men skall i förekommande fall rapporteras.

Enukleationspreparatsutlåtande

PAD skall innehålla:

- Hur många fraktioner (burkar) som inkommit till laboratoriet.
- Materialvikt (gram) och evt antal vävnadsbitar och dess dimensioner.
- Uppgift om eventuell höggradig PIN (HGPN) och intraduktal cancer (IDC).

Vid eventuellt fynd av cancer skall PAD dessutom innehålla:

- Uppgift om cancer föreligger i mindre än eller lika med 5 % eller mer än 5 % av undersökt material, enligt TNM-klassifikationen. Fastställandet är av yttersta vikt då detta avgör stadiindelningen T1a eller T1b.
- Gleason-gradering samt ISUP-grad (v.g. se nedan).
- Man kan överväga att rapportera % Gleason grad 4 i fall av cancer med Gleasonsumma 7.

Prostatektomiutlåtande

- Hur många fraktioner (burkar) som inkommit till laboratoriet.
- Varje fraktion och vad den innehåller skall beskrivas i utlåtandet. Skivornas numrering och förhållande till apex och bas skall framgå, liksom tuschmärkning.
- Makrobeskrivning: mått, vikt och andra eventuella makroskopiska fynd.
- Förekomst av vesiklar: hela eller delar.
- Mikroskopiskt anges:
 - Histologisk tumörtyp om annan än acinärt adenocarcinom.
 - Gleasonsumma samt ISUP-grad (v.g. se nedan).
 - Man kan överväga att rapportera % Gleason grad 4 i fall av cancer med Gleasonsumma 7.
 - Bedömningen underlättas om tumörens konturer markeras på snitten/glasen med heldragen linje alternativt tätt liggande punkter (detta är en förutsättning för bestämning av tumörvolym eller fastställande av största tumörhårdens storlek samt om eventuell tumörkarta skall upprättas).
 - Tumörlokalisering: PZ-, TZ- eller CZ-tumör (se nedan) med angivande av största diametrarna (se nedan).
 - Fynd av EPE eller positiva resektionsränder (RR), det sistnämnda kan även beskrivas såsom positiva marginaler (+M).
 - Tumörväxt i kärl.
 - Ange största tumörhården med två dimensioner samt hur många storsnitt den finns i, alternativt kan man använda planimetri (lokala traditioner).
 - Fynd av nervbuntar kan anges (korrelation med nervsparande kirurgi).
 - Tumörfynd i omgivande strukturer (vesicula seminalis, blåshalsmuskulatur).
 - Det finns data som indikerar att prognosen vid prostatacancer försämras vid samtidig förekomst av intraduktal cancer (IDC). Man kan därför överväga att rapportera sådana fynd även i prostatektomipreparat.
 - Eventuell kommentar om distributionen av tumören i förhållande till tidigare MNB.
 - Mikroskopiskt fynd i andra fraktioner (lymfkörtlar, px etc). Antal lymfkörtelmetastaser och diametern av den största metastashården bör anges.

Gleasonsumman i radikala prostatektomipreparat anges separat för den största tumörhården och i förekommande fall även för mindre tumörhårdar med högre Gleasonsumma. Ytterligare minimala foci behöver inte graderas separat. S k global

Gleasonsomma baserad på all sammantagen cancer bör inte användas i prostatektomi-preparat.

Positiv resektionsrand definieras som cancerceller som når fram till tuschmarkerad resektionsyta. Cancer som kommer mycket nära resektionsranden utan att nå fram till denna räknas som negativ resektionsrand.

- pTNM-klassifikation. Den nuvarande subindelningen av pT2 har brister och behöver därför inte användas. Det räcker att ange pT2.
- Eventuellt upprättande av tumörkarta (kan exempelvis ske genom inskanning av preparaten). Alternativt kan man bifoga prostataskiss där tumören ritas in.

VIII. Rekommenderade klassifikationssystem

Prostata är uppbyggd av körtelkonglomerat omgivna av riklig mängd bindväv och glatt muskulatur. Organet omger uretras övre del och det genomlöps av ductus ejaculatorius. Körtelvävnadens tre zoner har skilda histologiska och biologiska karakteristika:

- **Perifer zon (PZ)** utgör c:a 70 % av vävnaden och är utgångspunkt för flertalet cancarer.
- **Transitionszon (TZ)** utgör 5-10 % av vävnaden i icke-hyperplastisk prostata. TZ är den vanligaste utgångspunkten för hyperplasi men maligna tumörer förekommer också.
- **Central zon (CZ)** utgör c:a 25% av vävnaden och är sällan utgångspunkt för vare sig hyperplasi, inflammation eller cancer.

Prostatisk intraepitelial neoplasi (PIN)

Prostatisk intraepitelial neoplasi (PIN) utgörs av atypiska och dysplastiska epitelceller i normalstora körtelstrukturer med bibehållna basalceller. PIN indelas i låg- och höggradig PIN. Höggradig PIN (HGPIN) betraktas som en prekursor till invasiv prostatacancer. Endast höggradig PIN har klinisk relevans och det är bara den som ska nämnas i utlåtandet. Patienter med enbart PIN räknas inte in i statistiken över diagnostiserad prostatacancer

Tidigare, när man rutinmässigt endast tog sex prostatabiopsier, ansågs HGPIN utan samtidig cancer motivera en snar ombiopsi, eftersom man då påvisade invasiv cancer hos uppemot hälften av patienterna. I nyare studier, med mer omfattande primär biopsier, har HGPIN dock inte varit associerad med någon påtagligt ökad risk för samtidig cancer. Antal fraktioner med HGPIN bör anges eftersom risken för cancer är högre om HGPIN ses i flera biopsier.

Sannolikheten för att påvisa cancer ökar med tiden. I en stor, prospektiv studie med årliga biopsier påvisades invasiv cancer inom 3 år hos hälften av männen med isolerad HGPIN.

Klassificering av tumörer

Den helt dominerande typen av cancer i prostata är acinärt adenocarcinom. Mindre än 5 % av prostatamaligniteter representeras av varianter av acinärt adenocarcinom som pseudohyperplastisk eller mucinös cancer samt subtyper av prostatacancer som duktal, och

småcellig cancer eller sällsynta tumörformer som carcinosarkom eller sarkom. Den morfologiska bedömningen i denna framställning avser i sin helhet adenocarcinom.

Gleasongradering

Gleasonsystemet för att histopatologiskt bedöma primärtumören vid prostatacancer konstruerades 1966. Gleasonsystemet är i dag det helt dominerande graderingssystem i hela världen. Enligt ENUP-enkäten 2007 (The European Network of Urology) använder 99,5 procent av alla europeiska uropatologer sig av Gleasongradering. Denna gradering identifierar olika grundmönster (Gleasongrader, GG) som framgår av Fig. 2. Gleasonsystemet ska inte användas för att gradera metastaser eller primärtumören efter hormon- eller strålbehandling.

I den ursprungliga klassifikationen adderades de två mest utbredda mönstren till en Gleasonsumma (Gleason score, GS), exempelvis $3 + 4 = 7$. Sedan 2005 ska Gleasonsumman i mellannålsbiopsier bildas av den mest utbredda och den högsta återstående graden. För biopsier skall den högsta Gleasongraden således alltid ingå i Gleasonsumman oavsett mängd.

Smärre omarbetningar genomfördes 1967 och 1977. Den första större modifikationen kom efter en konsensuskonferens inom International Society of Urological Pathology (ISUP) 2005 i San Antonio. Användningen av Gleasongrad 1 och 2 begränsades då och definitionen av Gleasongrad 3 och 4 modifierades. Därutöver bestämdes att även mycket små områden av höggradig cancer (grad 4 och 5) i MNB-material ska inkluderas som sekundärgrad i Gleasonsumman. Detta innebär att femprocentsregeln, som används för radikal prostatektomi-preparat, inte längre är giltig i MNB. Även TUR-P- och enukleationspreparat omfattas av de nya reglerna.

Gleasongrad 1 används inte längre. Gleasongrad 2 ses oftast i TURP-material och noteras ytterst sällan i den perifera zonen, d.v.s. MNB-material. Rekommendationen är att Gleasonsummorna $1 + 1 = 2$, $1 + 2 = 3$ och $2 + 1 = 3$ inte ska användas i något sammanhang. Gleasonsummorna $2 + 2 = 4$ samt $2 + 3 = 5$ och $3 + 2 = 5$ bör undvikas i MNB eftersom man lätt kan missbedöma små nästen av grad 3 som grad 2. Dessutom kräver Gleasongrad 2 att man kan se tumörens periferi så att man kan värdera hur välavgränsad den är.

Vid en expertkonferens organiserad av ISUP i Chicago 2014 gjordes ytterligare modifieringar av Gleasongraderingen. Samtliga kribriforma mönster av invasiv cancer samt glomeruloida mönster räknas nu till Gleason grad 4. Mucinös cancer graderas efter underliggande körtelarkitektur och rent intraduktal cancer skall inte graderas alls. Enstaka körtlar som är till synes dåligt utvecklade/inkompleta eller fuserade är otillräckligt för grad 4. Vidare föreslås en gruppering av Gleasonsummorna enligt en 5-gradig skala, den s k ISUP-graderingen (se nedan).

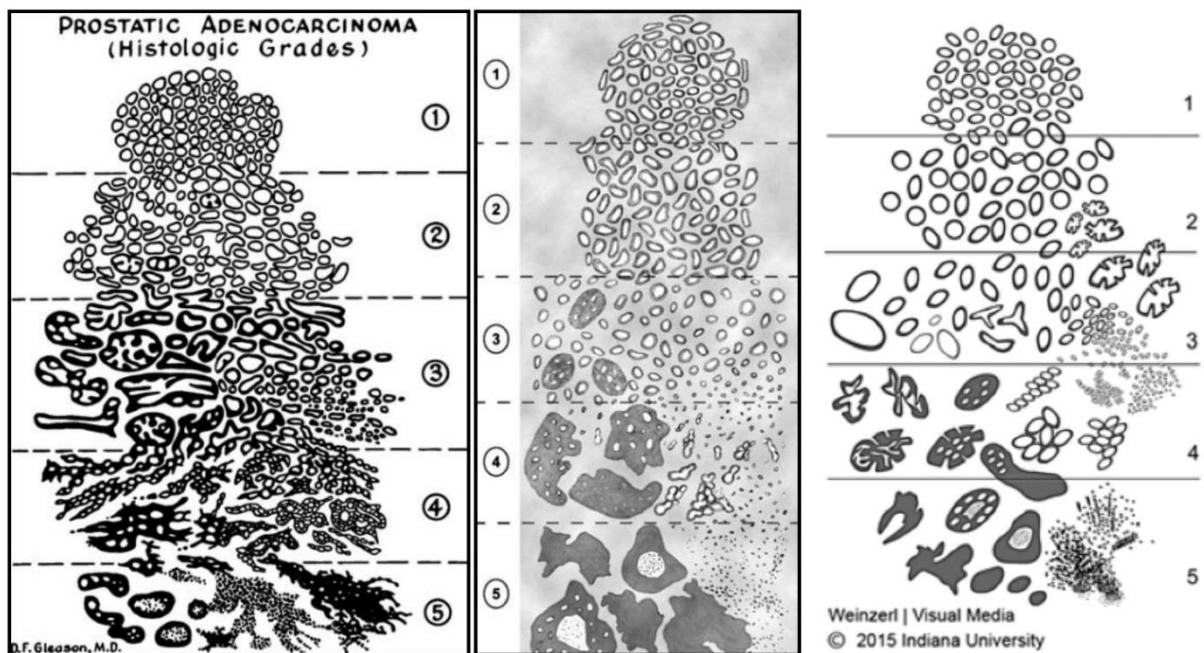


Fig 2. Till vänster ses Gleasons originalteckning från 1966, i mitten illustreras den modifiering som genomfördes 2005, till höger de förändringar som gjordes i samband med konsensuskonferensen ISUP 2014.

Prostatacancer är både multifokal och heterogen till sin natur och ett tredje Gleasonmönster ses inte sällan i prostatektomipreparat. Förekomst av ett tredje mönster av högre grad (grad 4 eller 5), s.k. tertiär grad, har visat sig ha en avgörande betydelse för prognosen. Denna tertiära grad ska anges som en kommentar till Gleasonsumman i preparat från radikala prostatektomier. Vad gäller MNB används inte tertiär gradering utan här adderas den primära (vanligaste) och den värsta återstående graden, även om den sistnämnda är ett mycket litet fokus (se nedan).

Studier har påvisat en betydande variation av hur europeiska patologer Gleasongraderar samma MNB-preparat. Detta talar för att det är värdefullt att preparaten eftergranskas och demonstreras inför behandlingsbeslutet, till exempel inför aktiv monitorering hos män med lång förväntad kvarvarande livstid. En normerande bildtabas har upprättats av en panel av 24 internationella experter som bedömt bildmaterial oberoende av varandra:
<http://isupweb.org/pib-start/>.

Mellannålsbiopsier, TUR-P och enukleationspreparat:

Gleasonsumma = den dominerande (vanligast förekommande) graden + den högsta graden (om denna är högre än den dominerande) eller den näst vanligaste graden (om det inte finns cancer med högre grad än den dominerande). Om sekundärgraden är lägre än primärgraden, ska den inte räknas med i summan om den utgör mindre än 5 % av den totala mängden cancer. För mellannålsbiopsier och TUR-P avser den slutliga Gleasonsumman (den som anges i diagnosen) en sammanlagd värdering av all den cancer som har påvisats i de olika biopsikolvorna/vävnadsbitarna (global Gleasonsumma). Dessutom bör Gleasonsumman anges som x+y för varje enskild biopsikolv i utlåtandet.

Exempel 1: 55 % GG3 + 40 % GG4 + <5 % GG5, = GS 3 + 5 = 8 (3 + 4 = 7 enligt klassifikation före 2005)

Exempel 2: Helt dominerande GG3 och <5 % GG4 = GS 3 + 4 = 7 (3 + 3 = 6 enligt klassifikation före 2005)

Exempel 3: Helt dominerande GG4 och <5 % GG3 = GS 4 + 4 = 8

Radikal prostatektomi:

Gleasonsumma = mest utbredda graden (primära) + näst mest utbredda graden (sekundära). Observera att femprocentsregeln gäller för prostatektomier, dvs tumörområden av högre grad som utgör <5 % av materialet ingår inte i Gleasonsumman. Eventuella fokus av en tredje grad, oavsett hur litet eller stort det är (tertiär grad) nämns separat i utlåtandet om denna är högre än de primära och sekundära (vanligen grad 4 eller 5). Det ska anges om det finns förekomst av teriär Gleasongrad eller ej.

Exempel: 60 % grad 3 + 35 % grad 4 + <5 % grad 5 i RP blir Gleasonsumma 3 + 4 = 7 med tillägg av tertiär grad 5. Motsvarande i MNB blir 3 + 5 = 8.

1.1.1.1 Några kännetecken för de olika Gleasongraderna

Grad 1: I ursprungliga beskrivningen var Gleasongrad 1 en nodulär tumör med runda, tät packade och likstora körtlar, men Gleasongrad 1 tillämpas inte längre. Detta mönster inkluderade sannolikt en del benigna förändringar.

Grad 2:

- Runda till ovala körtlar som uppträder separat men med större storleksvariation än grad 1
- Avståndet mellan körtlarna är inte större än en körteldiameter
- Skall undvikas på MNB

Grad 3:

- Större variation av körtlarnas storlek, form och inbördes avstånd än i grad 2
- Infiltrativt och dissekerande växtsätt mellan icke-neoplastiska körtlar
- Typiskt med mikrokörtlar

Grad 4:

- Fusionsmönster eller kribiformt mönster
- Partiell förlust av luminal differentiering
- Dåligt definierade körtlar med inkomplett lumenbildning
- Glomeruloida körtlar

Grad 5:

- Så gott som komplett förlust av körteldifferentiering
- Solida kolvar eller större tumörsjok
- Dissocierade cancerceller (unicellulär spridning)
- Nekros av komedotyp

ISUP-gradering

Ett flertal försök har gjorts att stratifiera Gleasonsummorna i prognostiskt relevanta grupper. Vid ISUP-konferensen 2014 beslutades att rekommendera en gruppering i 5 grader, de s k ISUP-graderna (Tab. 1). Denna gradering har i valideringsstudier visat sig prediktera prognos

efter prostatektomi, strålbehandling och aktiv monitorering. ISUP-graderingen innehåller ingen ny information jämfört med Gleasongraderingen. Den kan dock ha ett visst informationsvärde vid kontakt med patient eftersom det blir lättare att förstå att prognosen är god vid ISUP-grad 1 än när man anger graden till Gleasonsumma 6. Viss oenighet råder beträffande nomenklaturen och alternativa benämningar är prognostiska grupper, gradgrupper eller Gleasongradgrupper. Gradgrupper och Gleasongradgrupper bör undvikas då det rör sig om en gruppering av Gleasonsummor och inte av Gleasongrader. Vidare förkortas gradgrupper ofta GG vilket kan förväxlas med Gleasongrad. Med termen ISUP-grad avses sammantaget grupperingen av Gleasonsummor och den justering av morfologiska tolkningen som gjordes vid ISUP-konferensen 2014.

Både ISUP- och WHO-klassifikationen rekommenderar att Gleasonsumman och ISUP-graden rapporteras parallellt under överskådlig tid.

<u>ISUP-grad</u>	Gleasonsumma
<u>1</u>	≤6
<u>2</u>	3+4 = 7
<u>3</u>	4+3 = 7
<u>4</u>	8
<u>5</u>	9-10

Tab. 1. Definition av de fem ISUP-graderna.

Gleasonsummorna 3+5 = 8 och 5+3 = 8 räknas för närvarande som ISUP-grad 4 men det är kontroversiellt hur dessa bäst bör klassificeras och det kan komma att ändras. Det finns data som talar för att åtminstone Gleasonsumma 5+3 = 8 snarare bör grupperas med ISUP-grad 5.

Rapportering av procentuella andelen grad 4 och gradering av mellannålsbiopsier

WHO-klassifikationen (4e upplagan) föreslår att procentuella andelen av tumören som är Gleason grad 4 (% grad 4) rapporteras för både mellannålsbiopsier och prostatektomipreparat med cancer ISUP-grad 2-3 (Gleasonsumma 7). Syftet är att bättre kunna stratifiera handläggningen av den heterogena gruppen av tumörer med Gleasonsumman 7. Exempelvis kan fall med låg % grad 4 bli föremål för aktiv monitorering.

Det är oklart hur detaljerat de nya gradparametrarna bör rapporteras i mellannålsbiopsier med cancer i multipla fraktioner. I Europa är den vanligaste metoden att ange Gleasonsummorna i varje biopsifraktion och dessutom en sammanfattande Gleasonsumma (s k global Gleasonsumma) under PAD, baserat på all cancer i biopsiserien. Det kan räcka med att översätta den globala Gleasonsumman i PAD-raden till en ISUP-grad och därtill eventuellt ange motsvarande % grad 4.

IX. ADMINISTRATIVT

SNOMED koder

V.g. se WHO boken:

Holger Moch, Peter A. Humphrey, Thomas M. Ulbright, Victor E. Reuter Editors (2016)
WHO Classification of Tumours of the Urinary system and male Genital Organs; World Health Organization Classification of Tumors, IARC Press, Lyon.

TNM (8:e upplagan, 2017)

T – Primärtumör – Klinisk klassifikation	
TX	Primärtumörens utbredning kan ej bedömas
T0	Ingen påvisad primärtumör
T1	Tumör som kliniskt inte är palpabel
T1a	Tumör accidentellt funnen vid histologi i 5 % eller mindre av resecerad vävnad
T1b	Tumör accidentellt funnen vid histologi i mer än 5 % av resecerad vävnad
T1c	Tumör identifierad i mellannålsbiopsi
T2	Tumör som är palpabel och är begränsad till prostata
T2a	Tumören engagerar hälften av ena loben eller mindre
T2b	Tumören engagerar mer än hälften av ena loben men inte båda loberna
T2c	Tumören engagerar båda loberna
T3	Tumören sträcker sig utanför prostata
T3a	Extraprostatisk extension (uni- eller bilateralt) inkluderande mikroskopisk invasion av blåshals
T3b	Tumören infiltrerar vesicula seminalis
T4	Tumören är fixerad till eller infiltrerar intilliggande vävnad annan än vesicula seminalis: extern sfinkter, rectum, levatormuskeln eller bäckenväggen

pT – Primärtumör – Patologisk klassifikation	
pT2*	Begränsad till prostata
pT2a	Unilateral, engagerar hälften av ena loben eller mindre
pT2b	Unilateral, engagerar mer än hälften av ena loben men inte båda loberna
pT2c	Bilateral sjukdom
pT3	Extraprostatisk extension (EPE)
pT3a	Extraprostatisk extension eller mikroskopisk invasion av blåshals
pT3b	Vesicula seminalis infiltration
pT4	Infiltration av blåsa och/eller rectum

* det inte finns någon pT1 kategori i pTNM

N – Regionala lymfkörtlar	
NX	Lymfkörtelstatus inte känt
N0	Inga regionala lymfkörtelmetastaser
N1	Regionala lymfkörtelmetastaser

Metastaser som är mindre än 0,2 mm kan benämnas pNmi

M – Fjärrmetastasering	
M0	Inga fjärrmetastaser
M1	Kända fjärrmetastaser
M1a	Icke regionala lymfkörtelmetastaser

M1b	Skelett
M1c	Andra lokaler

Tab.2. TNM-klassifikationen av prostatacancer, 8:e upplagan.

Kvalitetsindikatorer:

- Adenocarcinom uppdelat i MNB och prostatektomi (M81403): %-fördelning av GS angivet som $x + y = z$.
- % andel av samtliga MNB-remisser med diagnos HGPIN (M81482), svårvärderad atypi (M69700) respektive misstanke på adenocarcinom (M81401).
- Svarstider för MNB angivet i antal dagar från provets ankomst till laboratoriet till svaret lämnar laboratoriet.

X. ÖVRIGT

Kvastdokumentet har tagits fram av Lars Egevad tillsammans med KVASt-gruppen för uropatologi.

Lars Egevad

Avd för Patologi och Cytologi, Karolinska universitetssjukhuset Solna, 171 76 Stockholm

Tel: 08-5177 5492, 0707-205 979

E-mail: lars.egevad@ki.se

Adresslista till deltagarna i KVASt-gruppen för uropatologi

Viktoria Gaspar (sammanställande)

Medicinsk Service, Labmedicin, Klinisk Patologi, 251 87 Helsingborg

Tel: 042 – 406 33 39

E-mail: Viktoria.Gaspar@skane.se

Luiza Dorofte

Patologi, Laboratoriemedicinska Kliniken, Universitetssjukhus, 70185, Örebro

Tel: 019-6022176

E-mail: luiza.dorofte@orebroll.se

Christina Kåbjörn Gustafsson

Klinisk patologi och Cytologi

Ryhov Jönköping

E-mail: christina.kabjorgustafsson@gmail.com

Mehriban Yumer

Klinisk patologi, Universitetssjukhuset, 58185 Linköping

Tel: 01010 33698

E-mail: Mehriban.Yumer@regionostergotland.se

IX. REFERENSER och LÄNKAR

Artiklar och konsensusdokument

1. Amin MB, Lin DW, Gore JL, Srigley JR, Samaratunga H, Egevad L, Rubin M, Nacey J, Carter HB, Klotz L, Sandler H, Zietman AL, Holden S, Montironi R, Humphrey PA, Evans AJ, Epstein JI, Delahunt B, McKenney JK, Berney D, Wheeler TM, Chinnaiyan AM, True L, Knudsen B, Hammond ME. The critical role of the pathologist in determining eligibility for active surveillance as a management option in patients with prostate cancer: consensus statement with recommendations supported by the College of American Pathologists, International Society of Urological Pathology, Association of Directors of Anatomic and Surgical Pathology, the New Zealand Society of Pathologists, and the Prostate Cancer Foundation. *Arch Pathol Lab Med* 2014;138;1387-1405.
2. Berney DM, Algaba F, Camparo P, Comperat E, Griffiths D, Kristiansen G, Lopez-Beltran A, Montironi R, Varma M, Egevad L. Variation in reporting of cancer extent and benign histology in prostate biopsies among European pathologists. *Virchows Arch* 2014;464;583-587.
3. Berney DM, Algaba F, Camparo P, Comperat E, Griffiths D, Kristiansen G, Lopez-Beltran A, Montironi R, Varma M, Egevad L. The reasons behind variation in Gleason grading of prostatic biopsies: areas of agreement and misconception among 266 European pathologists. *Histopathology* 2014;64;405-411.
4. Egevad L, Algaba F, Berney DM, Boccon-Gibod L, Griffiths DF, Lopez-Beltran A, Mikuz G, Varma M, Montironi R. Handling and reporting of radical prostatectomy specimens in Europe: a web-based survey by the European Network of Uro pathology (ENUP). *Histopathology* 2008;53;333-339.
5. Egevad L, Srigley JR, Delahunt B. International society of urological pathology consensus conference on handling and staging of radical prostatectomy specimens. *Adv Anat Pathol* 2011;18;301-305.
6. Epstein JI, Egevad L, Amin MB, Delahunt B, Srigley JR, Humphrey PA. The 2014 International Society of Urological Pathology (ISUP) Consensus Conference on Gleason Grading of Prostatic Carcinoma: Definition of Grading Patterns and Proposal for a New Grading System. *Am J Surg Pathol* 2016;40;244-252.
7. Epstein JI, Egevad L, Humphrey PA, Montironi R. Best practices recommendations in the application of immunohistochemistry in the prostate: report from the International Society of Urologic Pathology consensus conference. *Am J Surg Pathol* 2014;38;e6-e19.
8. Humphrey PA. Diagnosis of adenocarcinoma in prostate needle biopsy tissue. *J Clin Pathol* 2007;60;35-42.

9. Srigley JR, Humphrey PA, Amin MB, Chang SS, Egevad L, Epstein JI, Grignon DJ, McKiernan JM, Montironi R, Renshaw AA, Reuter VE, Wheeler TM. Protocol for the examination of specimens from patients with carcinoma of the prostate gland. Arch Pathol Lab Med 2009;133;1568-1576.

10. Varma M, Berney DM, Algaba F, Camparo P, Comperat E, Griffiths DF, Kristiansen G, Lopez-Beltran A, Montironi R, Egevad L. Prostate needle biopsy processing: a survey of laboratory practice across Europe. J Clin Pathol 2013;66;120-123.

Böcker

11. WHO Classification of Tumours of the Urinary system and Male Genital Organs, 4:e upplagan, IARC Press, Lyon. Ed. Holger Moch, Peter A. Humphrey, Thomas M. Ulbright, Victor E. Reuter.

12. Humphrey PA. Prostate Pathology. American Society of Clinical Pathologists (ASCP) Press, Chicago 2003

13. Referens till Appendix 1 "Immunohistochemistry in Prostate Pathology" av Glen Kristiansen, MD; Jonathan I. Epstein, MD, som kan hämtas från Dako's hemsida.

Webadresser

14. College of American Pathologists. Protocol applies to invasive carcinomas of the prostate gland 2007.
http://www.cap.org/apps/docs/committees/cancer/cancer_protocols/2011/Prostate_11protocol.pdf

15. En normerande bilddatabas (Imagebase) har upprättats av ISUP med hjälp av en panel av 24 internationella experter som bedömt bildmaterial oberoende av varandra.
<http://isupweb.org/pib-start/>

Appendix 1. Immunhistokemi

Adenocarcinom i prostata

Basalcellsmarkörer – markörer som är negativa vid malignitet

Vid morfologisk misstanke om cancer stödjer total avsaknad av basalceller, vid immunhistokemisk färgning, malignitetsdiagnosen. Cytokeratin (CK HMW, CK 5/6 och CK 14) och p63 är lika användbara och ger samma resultat för färgning av basalceller. Cytokeratin - cytoplasmatisk infärgning, p63 - kärnfärgning. Sensitiviteten ökas vid kombination av de två.

Fallgropar: Avsaknad av basalceller kan även ses vid flera benigna förändringar som kan likna adenocarcinom. I adenos färgas ofta mer än 50% av körtlarna in, men så få som 10% kan vara positiva. Färgningen är ofta fläckvis och ibland färgas enbart enstaka celler.

Vid flera mönster kan falskt positiv färgning för basalcellsmarkörer ses. Vid acinärt adenocarcinom kan fokal infärgning med CK HMW och mer sällan ses p63 i cancercellerna. Detta kan ses vid alla Gleason-grader men oftare vid Gleason score 8-10. P63 har högre specificitet för basalceller jämfört med CK HMW och visar mindre ospecifik reaktion med cancerceller. Ett problem med p63 är aberrant diffus expression av p63 i sällsynta fall av acinärt adenocarcinom. Eftersom basal distribution av färgningen saknas bör sådana fall ändå kunna identifieras som maligna.

Markörer som är positiva vid malignitet

AMACR (alfa-metylacyl-CoA-racemas, p504s) ger granulerad cytoplasmatisk infärgning i prostatacancer. AMACR uttrycks förutom i prostatacancer även i normal vävnad, såsom hepatocyter, tubulärt epitel i njure, gallblåse-epitel och i dysplastisk vävnad och maligna tumörer som coloncancer och papillär njurcancer. AMACR uttrycks i mer än 95% av prostatacancer fall.

Använd AMACR i kombination med basalcellsmarkörer antingen som dubbelfärgning eller som trippelfärgning.

Fallgropar: På mellannålsbiopsier är ca 20% av små foci av adenocarcinom negativa för AMACR. Cancer av skumcellig (foamy gland), atrofisk eller pseudohyperplastisk typ samt hormonbehandlad cancer uttrycker AMACR i ännu mindre utsträckning. AMACR uttrycks även ofta i HGPIN och benigna förändringar så som adenos, partiell atrofi och postatrofisk hyperplasi kan också uttrycka AMACR.

Markörer för diagnostik av metastaserad prostatacancer

PSA (prostate specific antigen) - grovgranulerad, supranukleär cytoplasmatisk infärgning. PSA används för att bekräfta ursprung från prostata vid cancermetastas. Dock är PSA inte helt specifik för prostata då det även kan ses i cancer från ovarier, bröst (även manlig bröstcancer) och andra vävnader.

Prostein (P501S) - granulerad cytoplasmatisk infärgning. Prostein är bland de bäst validerade immunhistokemiska markörerna för prostataursprung. Många av de fall som är PSA-negativa färgas positiva för prostein.

NKX3.1 (Homeobox protein NKX3.1) - kärnfärgning. NKX3.1 uttrycks i sekretoriskt prostataepitel i benigna och neoplastiska celler, men även sällan i benign testisvävnad och invasiv lobulär bröstcancer.

PSMA (prostate-specific membrane antigen) - cytoplasmatisk och membranös infärgning av prostataepitel. PSMA har lägre specificitet för prostataursprung än övriga av ovanstående markörer.

AMACR är inte användbar vid metastasutredning med differentialdiagnostik mellan

prostatacancer och andra maligniteter då AMACR, förutom i prostatacancer, ofta även uttrycks i colorectal adenocarcinom, bröst-, lung-, ovarial-, njurcellscancer samt urinblåsecancer (urotelial cancer och adenocarcinom).

ERG (Ets-related gene product) - kärnfärgning. ERG kan användas för att bekräfta ursprung i prostata vid småcellig cancer.

Om både PSA, prostein (P501S) och NKX3.1 används, minskar falskt negativ immunhistokemi vid lågt differentierat prostata-adenocarcinom.

Prostatacancer versus urotelial cancer

Mest användbara är GATA3, p63, prostein och NKX3.1.

GATA3 och p63 är kärnfärgningar som är positiva i urotelial cancer och negativa i prostatacancer.

Prostein och NKX3.1 är positiva i prostatacancer och negativa i urotelial cancer.

PSA är oftast negativ i urotelial cancer, men kan även vara negativ i höggradig prostatacancer. Kraftig infärgning av cellkärnorna med p53 är vanligare vid urotelial cancer, men p53 kan även vara positiv vid höggradig prostatacancer. CK 7/20 är positiva vid urotelial cancer, men kan även vara positiva vid höggradig prostatacancer. Markörerna rekommenderas inte längre för differentialdiagnostik mellan dessa diagnoser då överlappningen av färgningsutfall är alltför stor.

Prostatacancer versus colorectal cancer

Colorectal cancer är CK 20-positiv, CK 7-negativ och CDX2-positiv. CDX2 kan användas för differentiering mot prostata då markören mycket sällan är positiv i prostatacancer, men där finns undantag. Prostein och NKX3.1 är användbara för att fastställa prostataursprung.

Diagnostik av behandlad prostatacancer

Behandlad prostatacancer brukar uppvisa viss förlust av AMACR-uttryck. I fall med uttalad regression är pan-cytokeratiner och basalcellsmarkörer mer användbara till att fastställa förekomst av kvarvarande eller recidiv av prostatacancer.

Av prostatamarkörer med högst specificitet för prostata är de mest sensitiva PSA, AMACR och NKX3.1. Falskt negativa resultat kan dock förekomma i enstaka fall. Om den positiva kontrollen enbart infärgas svagt till måttligt i benigna prostatakörtlar kan lågt differentierad prostata cancer, som oftast har mindre antigen, bli falskt negativa. PSA uttrycket är omvänt korrelerat till Gleasonsumman och en liten andel adenocarcinom men Gleasonsumman 10 kan vara negativa för PSA. Uttryck av AMACR och NKX3.1 verkar inte vara relaterat till Gleasonsumman. En liten andel (färre än 5%) av lågt differentierad prostata-adenocarcinom är helt negativa för alla prostatamarkörer.

Appendix 2. Förslag på standardiserat svar av total prostatektomi

MAKROBESKRIVNING

I) Radikal prostatektomi

Prostatamått, cm: Apex – bas x cm; sida - sida x cm; ventralt – dorsalt x cm.

Vikt, gram:

Prostata har totalbäddats. Storsnitt numreras x-x från apex till bas. Vänster sida tuschas gult, höger blått, posteriort svart och anteriort grönt. Tumörkarta har upprättats.

Övrigt: Eventuellt avvikande utseende, operationsskador etc:

II) Ev andra fraktioner: biopsier, lymfknutor

MIKROSKOPISKT

I) Histologisk typ:

Gleasonsumma: ange GS för huvudtumören.

ISUP-grad: anges för huvudtumören.

Tertiär Gleasongrad: ja/nej

Lokalisering, v.g. se tumörkarta, ange lokal, TZ respektive PZ samt storlek på huvudtumören (två mått samt i vilka skivor den finns). Om mindre tumörfoci har annan GS anges det.

Extraprostatisk extension: ja/nej. Lokal?

Resektionsränder: Positiva/negativa. Cancer i tuschade resektionsränder = positiva RR. Ange utbredning i mm samt totallängd.

Intraduktal cancer: Anges i förekommande fall. *Ta annars bort rubriken.*

Lymfovaskulär invasion: Anges i förekommande fall. *Ta annars bort rubriken.*

Cancerväxt i vesiculae seminales: ja/nej

Övrigt:

II) Andra fraktioner, biopsier, lymfknutor

pTNM: (pT2 bör ej underindelas i a-c)

Diagnos:

I) Ex: Prostata med adenocarcinom, Gleasonsumma x+y=z. ISUP-grad. Ingen extraprostatisk extension och ingen växt i vesicula seminales. Negativa resektionsränder. pT2.

II) Andra fraktioner.