

<b>Svensk Förening för Patologi – Svensk Förening för Klinisk Cytologi</b>			
<b>Dokumentnamn</b> Prostatacancer			<b>Dok. nr. 1</b>
<b>Framtagen av</b> URO-KVAST	<b>Utgåva</b> Version 4.3	<b>Fastställt</b>	<b>Sida</b> 1 (21)

## Innehållsförteckning

<b>1. Klinisk bakgrundsinformation</b>	1
<b>2. Anvisningar för provtagarens hantering av provet</b>	1
<b>3. Utskärningsanvisningar</b>	2
<b>4. Analyser</b>	4
<b>5. Information i remissens svarsdel</b>	4
<b>6. Rekommenderade klassifikationssystem</b>	8
<b>Appendix 1. Immunhistokemi</b>	19
<b>Appendix 2. Förslag på standardiserat svar av total prostatektomi</b>	22

## 1. Klinisk bakgrundsinformation

Morfologiskt diagnostiseras prostatacancer antingen incidentellt på TUR-P-material, transvesikala enukleationspreparat eller andra operationspreparat från bäckenregionen, eller som led i utredning vid misstanke om prostatacancer, och då oftast på mellannålsbiopsier (MNB). I allt större utsträckning tas riktade MNB mot lesioner synliga vid magnetisk resonanstomografi (MRT), ibland samtidigt med systematiska MNB. Därtill utförs bedömning på radikala prostatektomipreparat (RP) vad gäller positiva marginaler, extraprostatisk extension (EPE), överväxt på intilliggande organ samt slutgiltig bedömning av malignitetsgrad enligt Gleason, ISUP-grad och TNM stadium.

Rekommenderad malignitetsgradering är enligt Gleason och gradgrupper (enligt WHO 2022 kan det även benämnas ISUP-grad eller WHO grad). Tills vidare rekommenderar KVAST gruppen att termen ISUP-grad används.

## 2. Anvisningar för provtagarens hantering av provet

Som fixativ rekommenderas buffrad formalin 10% (formaldehyd 4%). Använd en volym motsvarande minst 10 gånger preparatvikten. Fixering sker idealt ett dygn för MNB och TUR-P-preparat samt två dygn för enukleationspreparat och prostatektomier.

Mellannålsbiopsier: Varje MNB som förväntas rapporteras enskilt, bör skickas i egen burk. Om två eller flera biopsier tagits från samma lokal kan man acceptera att de insänds i samma burk.

Prostatektomier inskickas färska eller i formalin. Operatören svarar för orienterande markering t.ex. KAD med spets riktad mot blåsan och/eller suturmärkningar. Kortare fixeringstid är möjlig vid användning av faciliterad fixering, t ex injektion och/eller cirkulation av formalin. Formalinfixering sker efter eventuellt tillvaratagande av färskt vävnadsmaterial till biobank (lokala rutiner).

### **Anamnestisk remissinformation:**

Av remissen ska följande framgå:

- Patientens namn och personnummer.
- Remitterande enhet och läkare.
- Känd smittfara (HIV, HBV, HCV).
- Datum och tidpunkt när preparatet lagts i formalin.
- Adekvata uppgifter om sjukhistoria och undersökningsfynd. Tidigare behandling av prostatacancer – hormonterapi, strålbehandling, fokal behandling som HIFU (high intensity focused ultrasound) eller IRE (irreversible electroporation).
- PSA-värde.
- Uppgifter om vad biopsi/operationsmaterialet i sin helhet omfattar. Hur många biopsier som är tagna och var (teckning/mall/bild). Ange om biopsierna utgör riktade biopsier (ofta efter MR) och/eller systematiska.
- Antalet burkar skall anges på remiss. Numrering eller annan märkning på preparatburk måste överensstämma med remissuppgifter. (OBS! Ej märkning på burklocket då detta kan leda till förväxlingar).

### **3. Utskärningsanvisningar**

**Mellannålsbiopsier:** längden mäts och biopsierna bäddas var för sig. Om två biopsier/flera biopsier insänts i samma burk kan de klotsas ihop. Lokala rutiner tillåts så länge individuell rapportering av enskilt insända biopsier säkras.

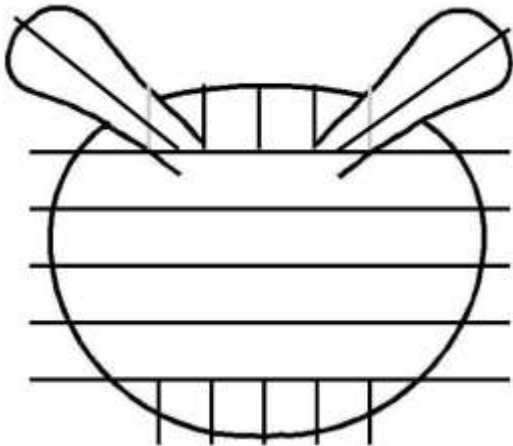
**TUR-P:** det rekommenderas att 12 g (8 dosor/klossar/kassetter) bäddas samt ytterligare en kassett för varje 5:e gram preparatvikt över 12 gram. Detta gäller särskilt för yngre män. Påträffas cancer i <5 % av materialmängden (avser tumörytan i förhållande till hela vävnadsytan på snitten) utökas undersökningen till att omfatta hela den inskickade materialmängden för att fastställa stadium, om den kliniska situationen så motiverar.

**Enukleationspreparat:** preparatet ska vägas, om inte operatören har gjort det. Preparatet skivas därefter i 3-5 mm skivor som inspekteras avseende eventuella tumörsuspekta områden.

Ta med bitar där det finns med rester av prostatans perifera zon om den går att urskilja. Antalet bitar beror på antalet tumörmisstänkta områden samt resektatets storlek. Målsättningen bör vara att ligga i linje med internationell standard och undersöka minst 8 kassetter.

**Prostatektomi:** preparatet ska vägas efter att vesiklar avlägsnats samt mätas (längd, bredd, höjd). Tuschning av hela preparatytan är väsentlig då detta vid tumörväxt i preparatkanten avgör om det föreligger äkta positiv resektionsrand eller en laboratorieartefakt. Använd minst 3 färger: en för höger respektive vänster sida och en för dorsala och/eller ventrala ytan. För att få nationell samstämmighet föreslås att prostata tuschas enligt schema som används på många laboratorier: vänster - gult, höger - blått, dorsalt - svart och ventralt - grönt. För bättre färgfixering kan preparatet doppas i eller sprayas med ättiksyralösning. Anteckna skador eller avvikande utseende samt om det eventuellt finns lösa vävnadsbitar i preparatburken. Ange om vesiculae seminale är kompletta eller enbart stumpar, då denna notering är viktig vid planering av eventuell postoperativ strålbehandling. Om inte hela vesiklarna avlägsnats vid prostatektomin, måste ett större strålfält planeras.

Preparatet skäres i 4-5 mm tjocka skivor horisontellt, vinkelrätt mot den rektala ytan och vinkelrätt mot distala delen av prostatiska urethra, helst med hjälp av skärmaskin eller jigg (se Fig. 1). Apex och bas skäres med sagittala snitt. Vesiklarna kan undersökas antingen genom att bäddas i sin helhet eller genom bäddning av de basala delarna (dvs delarna närmast prostata). De flesta fall av vesikelinvasion av cancer sker genom inväxt genom vesikelbasen men i enstaka fall förekommer isolerad spridning till distala delarna av vesikeln. Det är valfritt om man önskar använda transversell eller longitudinell snittning.



*Fig. 1. Utskärningsschema prostatektomipreparat*

**Lymfkörtelutrymning:** Varje fraktion undersöks separat, eventuellt med nivåsnitt för upptäckt av mikrometastaser. Bäst resultat erhålls om samtliga körtlar bäddas var för sig. Mindre lymfkörtlar (< 4 mm i största diameter) som inte delas kan dock läggas samman i en kassett. Resterande fettvävnad kan bäddas men det är inte obligatoriskt. I detta material ses ofta små lymfkörtlar vid mikroskopering.

## 4. Analyser

### Konventionell färgning

Rutinfärgning med hematoxylin-eosin är basen för diagnostik. För MNB rekommenderas 2-3 snittnivåer. För övrigt material är antal snittnivåer valfritt men i allmänhet räcker en nivå.

### Immunhistokemiska färgningar

När MNB visar svårvärderad körtelatyperi och morfologin inte räcker för att avgöra om biopsin innehåller cancer eller inte, kan immunhistokemiska färgningar ofta vara till hjälp. De viktigaste biomarkörerna för denna frågeställning är basalcellsmarkörer, som högmolekylärt keratin (CK34β12), cytokeratin 5 och p63. Dessa tre markörer anses likvärdiga i de flesta situationer. De utfaller positivt i benigna körtlar och negativt i cancer. Negativt färgningsutfall i enstaka körtlar ska inte övertolkas, eftersom detta kan förekomma även i benign vävnad. Det finns också markörer som är positiva i cancer. Den vanligaste är alfa-metylacyl-CoA-racemas (AMACR, antikropp mot det cytoplasmatiske proteinet p504S). Resultatet av infärgning med AMACR bör tolkas med försiktighet, eftersom både falskt positiva och falskt negativa utfall är vanliga.

Oavsett val av antikroppar är det av yttersta vikt att färgningarna korreleras till morfologin i hematoxylin-eosinfärgade snitt. Immunhistokemi ska bara vara ett stöd i diagnostiken och kan inte ersätta morfologisk bedömning. Övertolkning av immunhistokemiska färgningar kan leda till överdiagnostik av prostatacancer. Det rekommenderas därför inte att samtliga biopsier rutinmässigt färgas immunhistokemiskt.

I *Appendix 1* återfinns detaljerade rekommendationer av vilka antikroppar som kan användas.

## 5. Information i remissens svarsdelen

På sikt är målet att i första hand mellannålsbiopsier och senare även prostatektomier besvaras i synoptiska standardiserade svarsmallar på INCA (informationsnätverk för cancervården tillhörande RCC). Förslag på svarsmall för prostatektomi återfinns i *Appendix 2*.

### Mellannålsbiopsiutlåtande

Utlåtandet skall innehålla:

- Hur många fraktioner (burkar) som inkommit till laboratoriet.
- Biopsins längd anges för varje fraktion (se nedan).
- Benigna biopsier kan sammanfattas i en gemensam mening. Alternativt kan varje fraktion beskrivas var för sig. Därtill anges relevanta förändringar som t.ex. granulomatös inflammation vilken kliniskt kan imitera malignitet eller akut inflammation som kan vara PSA-förhöjande.
- Om det inte finns invasiv cancer i någon biopsi, ska eventuell höggradig prostatisk intraepitelial neoplasia (HGPIN) anges i förekommande biopsier.
- Förekomst av intraduktal cancer (IDC) ska anges oavsett förekomst av invasiv cancer.

Vid fynd av prostata adenocarcinom skall utlåtandet dessutom innehålla:

- Varje fraktion med cancer skall besvaras separat.
- Histologisk tumörtyp och ev. subtyp.
- Utbredning av cancer i mm.
- Gleasongrad.
- Rapportering av % Gleasongrad 4 vid cancer med Gleasonsumma (GS) 7 (se nedan).
- Vid GS 7 och GS 8 (4+4) ska det anges om det finns kribriformt grad 4 mönster eller inte.
- Eventuell intraductal cancer anges vid förekomst (se nedan), men behöver inte negeras om det inte finns.
- Eventuell perineural tumörväxt anges vid förekomst. Eftersom förekomst av perineural tumörväxt talar emot aktiv monitorering. NVP-gruppen önskar att avsaknad av perineural tumörväxt anges (negeras), t ex i slutet av utlåtandet.
- Eventuell extraprostatisk extension (EPE) eller intravaskulär tumörväxt anges vid förekomst, men behöver inte negeras om det inte finns. Vid EPE bör det framgå i vilka burkar/fraktioner det finns.

### **Biopsilängd**

De biopsilängder som BMA mäter vid inbäddningen av preparaten kan användas. Dock skall det framhållas att, om man vid mikroskoperingen finner att en betydande del av biopsin utgörs av extraprostatisk vävnad, kan man eventuellt minska biopsilängden i motsvarande mån.

### **Rapportering av procentuella andelen grad 4**

WHO-klassifikationen föreslår att procentuella andelen av tumören som är Gleason grad 4 (% grad 4) rapporteras för både MNB och RP med cancer med GS 7 (ISUP-grad 2 och 3). Syftet är att bättre kunna stratifiera handläggningen av den heterogena gruppen av tumörer med Gleasonsumman 7. Exempelvis kan fall inom ISUP-grad 2 med låg % grad 4 bli föremål för aktiv monitorering.

På MNB kan man antingen ange % andelen grad 4 i varje biopsifraktion och en sammanfattande % vid slutet av utlåtandet, baserat på all cancer i biopsiserien. Alternativt ange % andelen grad 4 i den globala GS vid ISUP-grad 2 och 3.

*Exempel på utlåtande:*

*Prep 1. Mellannålsbiopsi 10 mm, med acinärt adenocarcinom 6 mm, Gleasongrad 3+4 (ca 30% grad 4), med förekomst av kribriformt grad 4 mönster.*

### **Rapportering av intraduktal cancer**

Enligt WHO 2022 har förekomst av IDC hos patienter med invasiv prostata cancer negativ prognostisk påverkan och det är viktigt att rapportera IDC i utlåtandet.

WHO tar inte ställning till om IDC ska inkluderas i Gleasongraderingen vid samtidig invasiv cancer, men anger att man bör specificera om man följer ISUP eller GUPS rekommendationer. ISUP (International Society of Urological Pathology) och GUPS (Genitourinary Pathology Society) har delvis olika ståndpunkter vad gäller intraduktal cancer. KVASt gruppen har valt att främst följa ISUPs rekommendationer.

IDC utan förekomst av invasiv cancer ska ej graderas. IDC vid samtidig invasiv cancer ska räknas med i tumörlängd och i GS (enligt ISUP 2019). Kribriform IDC graderas som Gleasongrad 4 medan solid IDC eller IDC med comedonekros graderas som Gleasongrad 5. Det ska anges i utlåtandet att det finns förekomst av IDC då det har prognostisk signifikans oberoende av GS. Immunhistokemi för basalceller bör göras om det inte är någon säker invasiv cancer eller om medräkning av IDC i GS ändrar GS, främst vid GS 6 och GS 7 (enligt GUPS och ISUP). I dessa fall är det viktigt att det tydligt framgår av utlåtandet att IDC medräknats i GS.

*Exempel 1:*

*Acinärt adenocarcinom och IDC 10 mm, Gleasongrad 3+5 där IDC har medräknats i tumörlängd och Gleasongrad. Grad 5-komponenten utgörs av IDC.*

*Exempel 2:*

*Acinärt adenocarcinom och IDC 10 mm, Gleasongrad 4+5 där IDC har medräknats i tumörlängd och Gleasongrad.*

**Sammanfattande PAD (diagnostexten)** ska, vid **systematiska biopsier**, innehålla: Antal biopsier av antalet insända som innehåller cancer. Global GS samt ISUP-grad. Sammanlagd längd cancer anges, eventuellt anges även sammanlagd längd av biopsierna. Vid förekomst av EPE, IDC, perineural-, intravaskular tumörväxt anges det i PAD.

*Exempel på diagnostext/PAD:*

*1-12. Mellannålsbiopsier från prostata med acinärt adenocarcinom i 3 av 12, Gleasonsumma 3+4=7, ISUP-grad 2. Total cancerlängd/biopsilängd är 18/140 mm. Förekomst av perineural tumörväxt.*

Vid **riktade mellannålsbiopsier** från flera separata lesioner bör varje lesion Gleasongraderas för sig. Först Gleasongraderas varje enskild biopsi, sedan anges en global GS för hela lesionen. Det är viktigt att enskilda cancerlängder per biopsi framgår, eftersom detta har betydelse för uppskattning av tumörvolymen. Den längsta cancerutbredningen i en enskild biopsikolv motsvarar den minsta möjliga tumördiametern.

Om **både riktade och systematiska biopsier** tagits samtidigt, måste det tydligt framgå av patologiremissen vilka burkar som innehåller riktade och vilka som innehåller systematiska biopsier. Varje enskild lesion erhåller en GS och de systematiska biopsierna erhåller en global GS. Om informationen är inkomplett/saknas då kan en global GS anges för samtliga biopsier dock med hänvisning till detaljerna i utlåtandet.

*Exempel på diagnostext/PAD:*

*1-4 (Lesion 1). Acinärt adenocarcinom i 3 av 4 biopsier, Gleasonsumma 4+3=7, ISUP-grad 3. Total cancerlängd/biopsilängd är 14/40 mm.*

*5-8 (Lesion 2). Acinärt adenocarcinom i 2 av 4 biopsier, Gleasonsumma 3+3=6, ISUP-grad 1. Total cancerlängd/biopsilängd är 10/45 mm.*

*9-14 (systematiska biopsier). Acinärt adenocarcinom i 3 av 6 biopsier, Gleasonsumma 3+4=7, ISUP-grad 2. Total cancerlängd/biopsilängd är 18/80 mm.*

Om cancermisstanken är svag, ex vid förekomst av ett fåtal atypiska körtlar som inte uppfyller kriterierna för cancer eller vid diskrepans mellan immunfärgning och histologi, använd då termer såsom ”**oklart fynd/svårvärderad körtelatypi etc.**” (M69700 - körtelatypi). Använd termen ”misstänkt cancer” om misstanken är stark (M81401- misstanke på adenocarcinom).

Man bör alltid försöka Gleasongradera en cancer oavsett hur liten den är.

### **TUR-P och enucleationspreparat**

Utlåtandet skall innehålla:

- Hur många fraktioner (burkar) som inkommit till laboratoriet.
- Mängd material (antal gram) som inkommit om uppgift om detta saknas på remissen. För enucleationspreparat antal vävnadsbitar och dess dimensioner.
- Om det inte finns invasiv cancer, ska eventuell HGPIIN anges.
- Förekomst av intraduktal cancer (IDC) ska anges.

Vid eventuellt fynd av adenocarcinom skall utlåtandet dessutom innehålla:

- Histologisk tumörtyp och ev. subtyp.
- Uppgift om cancer föreligger i  $\leq 5\%$  eller  $>5\%$  av undersökt material, enligt TNM-klassifikationen. Fastställandet är av vikt då detta avgör stadiindelningen T1a eller T1b.
- Gleasongradering.
- Rapportering av % Gleasongrad 4 rekommenderas i fall av cancer med GS 7.
- Vid GS 7 och GS 8 (4+4) rekommenderas att det anges om det finns kribiformt grad 4 mönster eller inte.
- Perineural- och lymfovaskulär invasion ses sällan men skall i förekommande fall rapporteras.

För **Diagnostext/PAD** v.g. se MNB-diagnostext/PAD.

### **Prostatektomiutlåtande**

- Hur många fraktioner (burkar) som inkommit till laboratoriet.
- Varje fraktion och vad den innehåller skall beskrivas i utlåtandet. Skivornas numrering och förhållande till apex och bas skall framgå, liksom tuschmärkning.

- Makrobeskrivning: mått, vikt (utan vesiklar) och andra eventuella makroskopiska fynd.
- Förekomst av vesiklar: hela eller delar.

Mikroskopiskt anges:

- Histologisk tumörtyp och ev. subtyp.
- GS samt ISUP-grad. Fastställandet av utbredningen av olika tumörfoci och deras GS underlättas om tumörens konturer markeras på glaset / bilden (lokala rutiner). GS i radikala prostatektomi-preparat anges separat för den största tumörhärden och i förekommande fall även för mindre tumörhärden med högre GS. Ytterligare minimala foci behöver inte graderas separat. S.k. global GS baserad på all sammantagen cancer bör inte användas i prostatektomi-preparat.
- Eventuell förekomst av IDC medräknas i GS. Var god se avsnittet ovan om IDC.
- Rapportering av % Gleason grad 4 bör anges i fall av cancer med GS 7.
- Vid GS 7 och GS 8 (4+4) bör det anges om det finns kribiformt grad 4 mönster.
- Tumörlokalisering: PZ-, eller TZ- tumör med angivande av största tumörhärden med två dimensioner samt hur många storsnitt den finns i. Eventuellt upprättande av tumörkarta enligt lokala rutiner.
- Fynd av EPE. NVP önskar att EPE rapporteras vid förekomst både som lokalisering samt utbredning i mm (största radiella och största breddmått).
- Eventuellt lymfovaskulär invasion.
- Förekomst av posterolaterala nervbuntar kan anges (korrelation med nervsparande kirurgi).
- Tumörfynd i omgivande strukturer (i muskelväggen i vesicula seminalis extraprostatiskt eller i blåshals).
- Vid positiva resektionsränder anges lokalisering och längden i mm. Positiv resektionsrand definieras som cancerceller som når fram till tuschmarkerad resektionsyta. Cancer som växer mycket nära resektionsranden utan att nå fram till denna räknas som negativ resektionsrand. Vid positiv resektionsrand bör det anges vilket Gleasonmönster som ses ut i resektionsytan.
- Eventuell kommentar om tumören i förhållande till tidigare MNB.
- Mikroskopiskt fynd i andra fraktioner (lymfkörtlar, px etc). Antal lymfkörtelmetastaser och diametern av den största metastashärden bör anges.
- pTNM-klassifikation. Subindelningen av pT2 används inte längre.

## 6. Rekommenderade klassifikationssystem

Prostata är uppbyggd av körtelacini och ducti med stroma bestående av bindväv och glatt muskulatur. Organet omger uretras övre del och det genomlöps av ductus ejaculatorius.

Körtelvävnadens tre zoner har skilda histologiska och biologiska karakteristika:

- **Perifer zon (PZ)** utgör ca 70% av vävnaden och är utgångspunkt för flertalet cancerar.



- **Transitionszon (TZ)** utgör 5-10% av vävnaden i icke-hyperplastisk prostata. TZ är den vanligaste utgångspunkten för hyperplasi men maligna tumörer förekommer också.
- **Central zon (CZ)** utgör ca 25% av vävnaden och är sällan utgångspunkt för vare sig hyperplasi, inflammation eller cancer.

### **Klassificering av intraduktala epiteliära neoplasier**

**Höggradig prostatisk intraepitelial neoplasi (HGPIN)** utgörs av atypiska epitelceller med kärnor med prominenta nukleoler i normalstora eller dilaterade körtelstrukturer med bibehållna basalceller. Entiteten låggradig PIN finns inte längre enligt WHO 2022. Förekomst av kribriform morfologi, komedonekros eller grav atypi utesluter en diagnos av HGPIN och talar för AIP eller IDC (se nedan). Om det inte finns samtidig invasiv cancer ska antalet fraktioner med HGPIN anges i utlåtandet/PAD eftersom risken för cancer är högre om HGPIN ses i flera biopsier.

**Intraduktal cancer (IDC)** definieras som förstörade gångar, med förekomst av basalceller, med antingen:

1. Solitt eller ”tätt” kribriformt mönster (>50% av körteln utfylls av epitel i förhållande till lumina) och/eller komedonekros.  
eller
2. ”Löst” kribriformt mönster (<50% av körteln utfylls av epitel i förhållande till lumina) eller mikropapillärt mönster med uttalad kärnpleomorfism.

Förekomst av intraduktal cancer är förenat med sämre prognos oavsett Gleasonsumma.

För körtlar som har mer uttalad arkitektonisk och/eller cellulär atypi än HGPIN, men inte når upp till kriterierna för IDC finns en nyligen föreslagen kategori där termen **atypisk intraduktal proliferation (AIP)** kan användas. Det finns dock inte konsensus för terminologin och andra namn som också kan användas är ”atypisk kribriform proliferation” eller ”atypisk intraduktal proliferation misstänkt för IDC” enligt WHO 2022.

### **Klassificering av maligna tumörer enligt WHO 2022**

#### **Acinärt adenocarcinom**

Den helt dominerande cancertypen i prostata är acinärt adenocarcinom (ca 95%). I WHO 2022 har terminologin *varianter* av acinärt adenocarcinom ändrats till termen *subtyper*.

Termen *variant* används nu för genetiska förändringar snarare än morfologiska. Dock kallar man atrofisk, pseudohyperplastisk, microcystisk, skumcellig, mucinös/ adenocarcinom med mucinösa drag (tidigare angivet *varianter*) nu för **ovanliga histologiska mönster** av acinärt adenocarcinom och inte för subtyper. **Subtyper** av acinärt adenocarcinom har distinkt morfologi och prognos och utgörs av signetringcellsläk, pleomorf jättecells, sarkomatoid, och prostatisk intraepitelial neoplasi (PIN)-lik cancer.

Acinärt adenocarcinom i prostata visar frekvent viss neuroendokrin differentiering vid immunhistokemisk undersökning för neuroendokrina markörer, men denna differentiering saknar prognostisk eller terapeutisk roll, och immunhistokemisk infärgning behöver ej utföras rutinemässigt. En subgrupp av adenocarcinom med Panethcelllik neuroendokrin differentiering har beskrivits. Encells infiltration av dessa celler ska ej uppgradera Gleasongraden.

### **Duktalt adenocarcinom**

Denna tumör utgör en annan typ av prostata adenocarcinom som är mer aggressiv än acinärt adenocarcinom och är därför mycket viktig att känna igen. Oftast förekommer det tillsammans med acinärt adenocarcinom. För diagnosen duktalt adenocarcinom i radikala prostatektomier krävs att den duktala komponenten utgör mer än 50% av tumören. I MNB används termen *adenocarcinom med duktalt mönster*. Duktalt adenocarcinom graderas som Gleason grad 4, förutom om det finns förekomst av comedonekros vilket utgör grad 5.

### **Neuroendokrina tumörer**

Småcellig neuroendokrin cancer (SCNEC) är väldigt sällsynt (mindre än 1%) men är vanligare än storcellig neuroendokrin cancer (LCNEC) och högt differentierad neuroendokrin tumör. SCNEC har lågt PSA. LCNEC ses nästan enbart efter androgen blockad och utgör då behandlingsrelaterad neuroendokrin prostatacancer (se nedan). Neuroendokrina tumörer ska ej Gleason graderas. Både SCNEC och LCNEC är ofta blandade med acinärt adenocarcinom (mixed/blandad neuroendokrin neoplasm) och har dålig prognos.

### **Behandlingsrelaterad neuroendokrin prostatacancer (t-NEPC)**

Efter androgen blockad uppvisar en del adenocarcinom komplett eller partiell neuroendokrin differentiering. Dessa tumörer har liknande eller samma klinisk presentation som SCNEC eller LCNEC. De utgör 10-15% av kastrationsresistent prostata cancer. Båda ses ofta blandade med acinärt adenocarcinom.

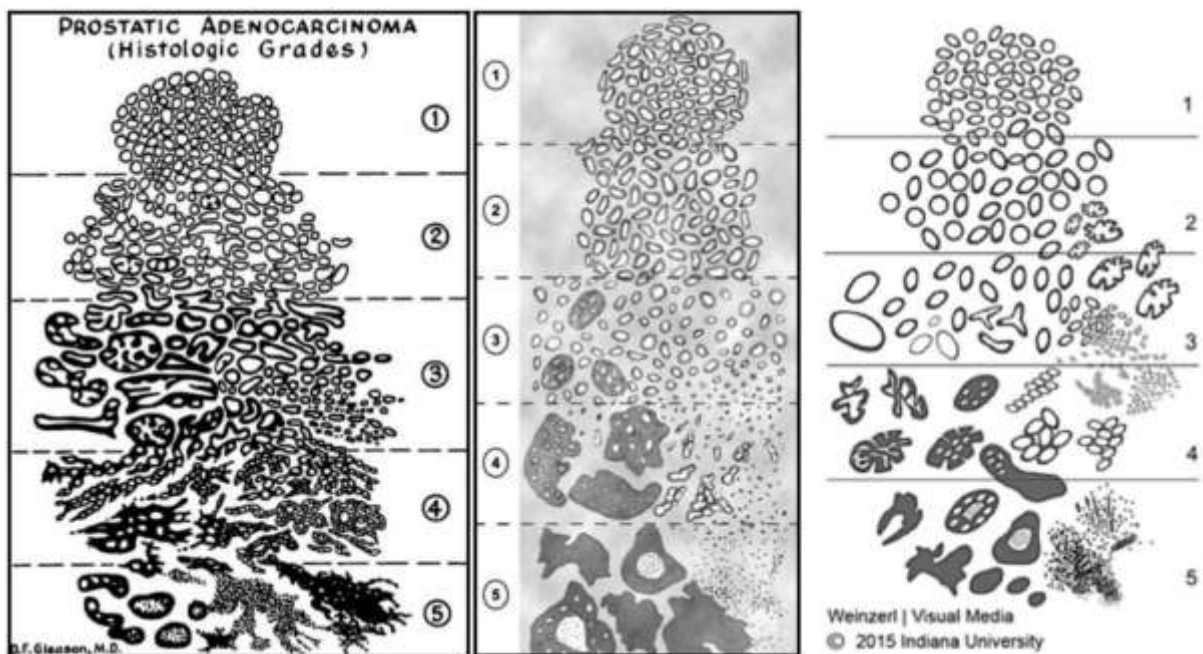
### **Gleasongradering**

Den morfologiska bedömningen i denna framställning avser i sin helhet adenocarcinom. Gleasonsystemet för att histopatologiskt bedöma primärtumören vid prostatacancer konstruerades 1966. Gleasonsystemet ska inte användas för att gradera metastaser. Primärtumören ska inte Gleasongraderas efter hormon- eller strålbehandling om det ses behandlingseffekt.

I den ursprungliga klassifikationen adderades de två mest utbredda mönstren till en Gleasonsumma (Gleason score, GS), exempelvis 3+4=7. Smärre omarbetningar genomfördes 1967 och 1977. Den första större modifikationen kom efter en konsensuskonferens inom International Society of Urological Pathology (ISUP) 2005. Då begränsades användningen av Gleasongrad 1 och 2 och definitionen av Gleasongrad 3 och 4 modifierades. Därutöver bestämdes att även mycket små områden av höggradig cancer (grad 4 och 5) i MNB ska inkluderas i GS. Dvs GS i MNB bildas av den mest utbredda och den högsta återstående graden. Detta gäller även för TUR-P- och enukleationspreparat.

Gleasongrad 1 används inte längre. Gleasongrad 2 ses oftast i TUR-P-material och noteras ytterst sällan i den perifera zonen, d.v.s. MNB-material. Rekommendationen är att GS 1+1=2, 1+2=3 och 2+1=3 inte ska användas i något sammanhang. GS 2+2=4 samt 2+3=5 och 3+2=5 bör undvikas i MNB eftersom man lätt kan missbedöma små nästen av grad 3 som grad 2. Dessutom kräver Gleasongrad 2 att man kan se tumörens periferi så att man kan värdera hur välavgränsad den är.

Vid en expertkonferens organiserad av ISUP 2014 gjordes ytterligare modifieringar av Gleasongraderingen. Samtliga kribriforma mönster av invasiv cancer samt glomeruloida mönster räknas nu till Gleasongrad 4. Mucinös cancer graderas efter underliggande körtelarkitektur. Enstaka körtlar som är till synes dåligt utvecklade/inkompleta eller fuserade är otillräckligt för grad 4. Vidare föreslogs en gruppering av GS enligt en 5-gradig skala, ISUP-grad 1-5 (se nedan). Sedan dess har ytterligare evidens framkommit som ger stöd för att kribriforma mönster av grad 4 har särskilt dålig prognos. Det rekommenderas därför att man anger förekomst eller frånvaro av kribriform morfologi i utlåtandetexten.



**Fig 2.** Till vänster ses Gleasons originalteckning från 1966, i mitten illustreras den modifiering som genomfördes 2005, till höger de förändringar som gjordes i samband med konsensuskonferensen ISUP 2014.

*Några kännetecken för de olika Gleasongraderna:*

**Grad 1:**

I ursprungliga beskrivningen var Gleasongrad 1 en nodulär tumör med runda, tätt packade och likstora körtlar, men Gleasongrad 1 tillämpas inte längre. Detta mönster inkluderade sannolikt en del benigna förändringar.

**Grad 2:**

- Runda till ovala körtlar som uppträder separat men med större storleksvariation än grad 1.
- Avståndet mellan körtlarna är inte större än en körteldiameter.

- Skall undvikas på MNB.

### **Grad 3:**

- Större variation av körtlarnas storlek, form och inbördes avstånd än i grad 2.
- Infiltrativt och dissekerande växtsätt mellan icke-neoplastiska körtlar.
- Typiskt med mikrokörtlar.

### **Grad 4:**

- Fusionsmönster eller kribriformt mönster.
- Partiell förlust av luminal differentiering.
- Dåligt definierade körtlar med inkomplett lumenbildning.
- Glomeruloida körtlar.

### **Grad 5:**

- Så gott som komplett förlust av körteldifferentiering.
- Solida kolvar eller större tumörsjok.
- Dissocierade cancerceller (unicellulär spridning).
- Nekros av komedotyp.

Studier har påvisat en betydande variation av hur europeiska patologer Gleasongraderar samma MNB-preparat. Detta talar för att det är värdefullt att preparaten eftergranskas och demonstreras inför behandlingsbeslutet, till exempel inför aktiv monitorering hos män med lång förväntad kvarvarande livstid.

Det finns normerande utbildningsmaterial, var god se webbadresser i referensavsnittet.

### **Mellannålsbiopsier, TUR-P och enukleationspreparat:**

GS bildas av den **primära** (dominerande) graden + den **sekundära** dvs den högsta återstående graden (om denna är högre än den primära) eller den näst vanligaste graden (om det inte finns cancer med högre grad än den dominerande). Om sekundärgraden är lägre än primärgraden och utgör <5% av tumören, ska den inte räknas med i GS. Exempel 1: 55% grad 3 och 40% grad 4 och <5% grad 5, blir GS 3+5.

Exempel 2: Dominerande grad 3 och <5% grad 4, blir GS 3+4.

Exempel 3: Dominerande grad 4 och <5% grad 3, blir GS 4+4.

### **Radikal prostatektomi:**

Prostatacancer är multifokal och heterogen till sin natur och ett tredje Gleasonmönster ses ofta i radikala prostatektomipreparat (RP).

Vid RP med **upp till två Gleasonmönster** i huvudtumören bildas GS av den **primära** (dominerande) graden + den **sekundära** (näst mest utbredda) graden. Femprocentsregeln gäller, dvs tumörområden med högre grad och som utgör <5 % ingår inte i GS utan benämns som **tertiär** grad. Tumörområden av lägre grad än den primära och som utgör <5% ingår inte i GS och får inte heller någon tertiär grad.

Exempel 1: 97% grad 3 och ca 3% grad 4 blir GS 3+3=6, tertiär grad 4 (<5%).

Exempel 2: 97% grad 4 och ca 3% grad 3 blir GS 4+4=8, ingen tertiär grad.

Vid RP med **tre Gleasonmönster**, enligt WHO 2016/2022 och även ISUP 2019 ska ett tredje mönster av högre grad som utgör >5% ingå i GS som **sekundär** grad. Utgör det tredje mönstret av högre grad <5% anges det i stället som **tertiär** grad. En RP med ett tredje mönster av lägre grad än den primära och sekundära får ingen terciär grad.

Exempel 1: 60% grad 4 och 30% grad 3 och 10% grad 5 blir GS 4+5=9. Det bör framgå av utlåtandet att det finns tre olika Gleasonmönster, vilket kan anges som *Gleasonsumma 4+5=9 (dominerande grad 4, näst vanligast grad 3 och ca 10% grad 5)*.

Exempel 2: 60% grad 4 och 37% grad 3 och 3% grad 5 blir GS 4+3=7, terciär grad 5 (<5%).

Exempel 3: 75% grad 4 och ca 20% grad 5 och <5% grad 3 blir GS 4+5=9, ingen terciär grad.

### ISUP-grader

Ett flertal försök har gjorts att stratifiera GS i prognostiskt relevanta grupper. Vid ISUP-konferensen 2014 beslutades att rekommendera en gruppering i 5 kategorier, de s k ISUP-graderna (Tab. 1). ISUP-graderna innehåller ingen ny information jämfört med Gleasongraderingen. Den kan dock ha ett visst informationsvärde vid kontakt med patient eftersom det blir lättare att förstå att prognosen är god vid ISUP-grad 1 än när man anger graden till Gleasonsumma 6.

Både ISUP- och WHO-klassifikationen rekommenderar att Gleasonsumman och ISUP-graden rapporteras parallellt under överskådlig tid.

*Tabell. 1. Definition av de fem ISUP-graderna.*

ISUP-grad	Gleasonsumma
1	≤6
2	3+4 = 7
3	4+3 = 7
4	8
5	9-10

GS 3+5=8 och 5+3=8 räknas för närvarande som ISUP-grad 4 men det är kontroversiellt hur dessa bäst bör klassificeras och det kan komma att ändras. Det finns data som talar för att åtminstone GS 5+3=8 snarare bör grupperas med ISUP-grad 5.

## 7. Administrativt

### SNOMED koder

V.g. se WHO boken:

WHO Classification of Tumours Editorial Board, Urinary and Male Genital Tumors, 5:e upplagan, IARC Press, Lyon, 2022.

**Tabell 2. TNM-klassifikationen av prostatacarcinom, 8:e upplagan.**

<b>T – Primärtumör – Klinisk klassifikation</b>	
TX	Primärtumörens utbredning kan ej bedömas
T0	Ingen påvisad primärtumör
T1	Tumör som kliniskt inte är palpabel
T1a	Tumör accidentellt funnen vid histologi i 5 % eller mindre av resecerad vävnad
T1b	Tumör accidentellt funnen vid histologi i mer än 5 % av resecerad vävnad
T1c	Tumör identifierad i mellannålsbiopsi
T2	Tumör som är palpabel och är begränsad till prostata
T2a	Tumören engagerar hälften av ena loben eller mindre
T2b	Tumören engagerar mer än hälften av ena loben men inte båda loberna
T2c	Tumören engagerar båda loberna
T3	Tumören sträcker sig utanför prostata
T3a	Extraprostatisk extension (uni- eller bilateralt) inkluderande mikroskopisk invasion av blåshals
T3b	Tumören infiltrerar vesicula seminalis
T4	Tumören är fixerad till eller infiltrerar intilliggande vävnad annan än vesicula seminalis: extern sfinkter, rectum, levatormuskeln eller bäckenväggen

<b>pT – Primärtumör – Patologisk klassifikation</b>	
pT2*	Begränsad till prostata
pT3	Extraprostatisk extension (EPE)
pT3a	Extraprostatisk extension eller mikroskopisk invasion av blåshals
pT3b	Vesicula seminalis infiltration
pT4	Infiltration av blåsa och/eller rectum

\* det inte finns någon pT1 kategori eller pT2 subkategori i pTNM

<b>N – Regionala lymfkörtlar</b>	
NX	Lymfkörtelstatus inte känt
N0	Inga regionala lymfkörtelmetastaser
N1*	Regionala lymfkörtelmetastaser

\*Lymfkörtelmetastaser som är mindre än 0,2 mm kan benämnas pNmi

<b>M – Fjärrmetastasering</b>	
M0	Inga fjärrmetastaser
M1	Kända fjärrmetastaser

M1a	Icke regionala lymfkörtelmetastaser
M1b	Skelett
M1c	Andra lokaler

**Kvalitetsindikatorer:**

Adenocarcinom uppdelat i MNB och prostatektomi (M81403): %-fördelning av GS angivet som x+y=z.

**Kodning:**

Tilläggskod till adenocarcinom (M81403) är Gleason summa-kod. Vid riktade MNB från flera lesioner och ev. systematiska MNB bör GS-koden för den högsta globala GS registreras.

## 8. Övrigt

**Adresslista till deltagarna i KVASt-gruppen för urologi**

Viktoria Gaspar (sammankallande)

Medicinsk Service, Labmedicin, Klinisk Patologi, 251 87 Helsingborg

Tel: 042 – 406 33 39

E-mail: [Viktoria.Gaspar@skane.se](mailto:Viktoria.Gaspar@skane.se)

Christina Kåbjörn Gustafsson

Patologen, Laboratoriemedicin

Ryhov Jönköping

Tel: 0701 45 19 53

E-mail: [christina.kabjorgustafsson@gmail.com](mailto:christina.kabjorgustafsson@gmail.com)

Mehriban Yumer

Klinisk patologi, Universitetssjukhuset, 58185 Linköping

Tel: 01010 33698

E-mail: [Mehriban.Yumer@regionostergotland.se](mailto:Mehriban.Yumer@regionostergotland.se)

Anca Dragomir Klinisk Patologi, Akademiska sjukhuset, 75185, Uppsala Tel: 018 611

3836 Email: [anca.dragomir@akademiska.se](mailto:anca.dragomir@akademiska.se)

Rita Pedersen Klinisk patologi och cytologi, Hallands sjukhus Halmstad, 301 85 Halmstad

Tel: 035 131840

E-mail: [rita.pedersen@regionhalland.se](mailto:rita.pedersen@regionhalland.se)

Lorand Kis

Unilabs Capio S:t Görans klinisk patologi och cytologi, Vårdvägen 6, 11291 Stockholm

Tel: 0730410790

E-mail: [lorand.kis@unilabs.com](mailto:lorand.kis@unilabs.com)

## 9. Referenser och länkar

### Artiklar och konsensusdokument

1. Amin MB, Lin DW, Gore JL et al. The critical role of the pathologist in determining eligibility for active surveillance as a management option in patients with prostate cancer: consensus statement with recommendations supported by the College of American Pathologists, International Society of Urological Pathology, Association of Directors of Anatomic and Surgical Pathology, the New Zealand Society of Pathologists, and the Prostate Cancer Foundation. *Arch Pathol Lab Med* 2014;138;1387-1405.
2. Atallah C, Toi A, van der Kwast TH. Gleason grade 5 prostate cancer: sub-patterns and prognosis. *Pathology*. 2021 Jan;53(1):3-11.
3. Berney DM, Algaba F, Camparo P, Comperat E, Griffiths D, Kristiansen G, Lopez-Beltran A, Montironi R, Varma M, Egevad L. Variation in reporting of cancer extent and benign histology in prostate biopsies among European pathologists. *Virchows Arch* 2014;464;583-587.
4. Berney DM, Wheeler TM, Grignon DJ, Epstein JI, Griffiths DF, Humphrey PA, van der Kwast T, Montironi R, Delahunt B, Egevad L, Srigley JR; ISUP Prostate Cancer Group. International Society of Urological Pathology (ISUP) Consensus Conference on Handling and Staging of Radical Prostatectomy Specimens. Working group 4: seminal vesicles and lymph nodes. *Mod Pathol*. 2011 Jan;24(1):39-47.
5. Berney DM, Algaba F, Camparo P, Comperat E, Griffiths D, Kristiansen G, Lopez-Beltran A, Montironi R, Varma M, Egevad L. The reasons behind variation in Gleason grading of prostatic biopsies: areas of agreement and misconception among 266 European pathologists. *Histopathology* 2014;64;405-411.
6. Egevad L, Algaba F, Berney DM, Boccon-Gibod L, Griffiths DF, Lopez-Beltran A, Mikuz G, Varma M, Montironi R. Handling and reporting of radical prostatectomy specimens in Europe: a web-based survey by the European Network of Uropathology (ENUP). *Histopathology* 2008;53;333-339.
7. Egevad L, Srigley JR, Delahunt B. International society of urological pathology consensus conference on handling and staging of radical prostatectomy specimens. *Adv Anat Pathol* 2011;18;301-305.



8. Epstein JI, Egevad L, Humphrey PA, Montironi R. Best practices recommendations in the application of immunohistochemistry in the prostate: report from the International Society of Urologic Pathology consensus conference. *Am J Surg Pathol* 2014;38:e6-e19.
9. Epstein JI, Egevad L, Amin MB, Delahunt B, Srigley JR, Humphrey PA. The 2014 International Society of Urological Pathology (ISUP) Consensus Conference on Gleason Grading of Prostatic Carcinoma: Definition of Grading Patterns and Proposal for a New Grading System. *Am J Surg Pathol* 2016;40:244-252.
10. Epstein JI, Amin MB, Fine SW, *et al.* The 2019 Genitourinary Pathology Society (GUPS) White Paper on Contemporary Grading of Prostate Cancer. *Arch Pathol Lab Med.* 2021 Apr 1;145(4):461-493.
11. Humphrey PA. Diagnosis of adenocarcinoma in prostate needle biopsy tissue. *J Clin Pathol* 2007;60:35-42.
12. Kench JG, Amin MB, Berney DM, Comp erat EM, Cree IA, Gill AJ, Hartmann A, Menon S, Moch H, Netto GJ, Raspollini MR, Rubin MA, Tan PH, Tsuzuki T, Turjalic S, van der Kwast TH, Zhou M, Srigley JR. WHO Classification of Tumours fifth edition: evolving issues in the classification, diagnosis, and prognostication of prostate cancer. *Histopathology.* 2022 Oct;81(4):447-458.
13. Kweldam CF, Kummerlin IP, Nieboer D *et al.* Disease-specific survival of patients with invasive cribriform and intraductal prostate cancer at diagnostic biopsy. *Mod Pathol* 2016; **29**: 630-6.
14. Samaratunga H, Samaratunga D, Perry-Keene J, Adamson M, Yaxley J, Delahunt B. Distal seminal vesicle invasion by prostate adenocarcinoma does not occur in isolation of proximal seminal vesicle invasion or lymphovascular infiltration. *Pathology.* 2010 Jun;42(4):330-3.
15. Srigley JR, Humphrey PA, Amin MB, Chang SS, Egevad L, Epstein JI, Grignon DJ, McKiernan JM, Montironi R, Renshaw AA, Reuter VE, Wheeler TM. Protocol for the examination of specimens from patients with carcinoma of the prostate gland. *Arch Pathol Lab Med* 2009;133:1568-1576.
16. van der Kwast TH, van Leenders GJ, Berney DM, Delahunt B, Evans AJ, Iczkowski KA, McKenney JK, Ro JY, Samaratunga H, Srigley JR, Tsuzuki T, Varma M, Wheeler TM, Egevad L. ISUP Consensus Definition of Cribriform Pattern Prostate Cancer. *Am J Surg Pathol.* 2021 Aug 1;45(8):1118-1126.
17. van Leenders GJLH, van der Kwast TH, Grignon DJ, *et al.* ISUP Grading Workshop Panel Members. The 2019 International Society of Urological Pathology (ISUP) Consensus Conference on Grading of Prostatic Carcinoma. *Am J Surg Pathol.* 2020 Aug;44(8):e87-e99.
18. Varma M, Berney DM, Algaba F, Camparo P, Comperat E, Griffiths DF, Kristiansen G, Lopez-Beltran A, Montironi R, Egevad L. Prostate needle biopsy processing: a survey of laboratory practice across Europe. *J Clin Pathol* 2013;66:120-123.
19. Wu S, Lin X, Lin SX, Lu M, Deng T, Wang Z, Olumi AF, Dahl DM, Wang D, Blute ML, Wu CL. Impact of biopsy perineural invasion on the outcomes of patients who underwent radical prostatectomy: a systematic review and meta-analysis. *Scand J Urol.* 2019 Oct;53(5):287-294.

## **Böcker**

1. WHO Classification of Tumours Editorial Board, Urinary and Male Genital Tumors, 5:e upplagan, IARC Press, Lyon, 2022.
2. Cheng, Maclennan and Bostwick. Urologic Surgical Pathology 4<sup>th</sup> ed, Elsevier Inc., Philadelphia 2020.

Referens till Appendix 1 "Immunohistochemistry in Prostate Pathology" av Kristiansen and Epstein kan hämtas från Dako's hemsida.

## **Webbadresser**

En par normerande bilddatabaser har upprättats med hjälp av internationella experter:

<http://isupweb.org/pib-start/>

<https://tissuums.research.it.uu.se/sthlm3/index.html>

## **Appendix 1. Immunhistokemi**

### **Adenocarcinom i prostata**

#### **Basalcellsmarkörer – markörer som är negativa vid malignitet**

Vid morfologisk misstanke om cancer stödjer total avsaknad av basalceller, vid immunhistokemisk färgning, malignitetsdiagnosen. Cytokeratin (CK HMW, CK 5/6 och CK 14) och p63 är lika användbara och ger samma resultat för färgning av basalceller. Cytokeratin ger cytoplasmatisk infärgning, p63 ger kärnfärgning. Sensitiviteten ökas vid kombination av de två.

Fallgropar: Avsaknad av basalceller kan även ses vid flera benigna förändringar som kan likna adenocarcinom. I adenos färgas ofta mer än 50% av körtlarna in, men så få som 10% kan vara positiva. Färgningen är ofta fläckvis och ibland färgas enbart enstaka celler. Vid flera mönster kan falskt positiv färgning för basalcellsmarkörer ses. Vid acinärt adenocarcinom kan fokal infärgning med CK HMW och mer sällan ses p63 i cancercellerna. Detta kan ses vid alla Gleason-grader men oftare vid Gleason summa 8-10. P63 har högre specificitet för basalceller jämfört med CK HMW och visar mindre ospecifik reaktion med cancerceller. Ett problem med p63 är aberrant diffus expression av p63 i sällsynta fall av acinärt adenocarcinom. Eftersom basal distribution av färgningen saknas bör sådana fall ändå kunna identifieras som maligna.

#### **Markörer som är positiva vid malignitet**

AMACR (alfa-metylacyl-CoA-racemas, p504s) ger granulerad cytoplasmatisk infärgning i prostatacancer. AMACR uttrycks förutom i prostatacancer även i normal vävnad, såsom hepatocyter, tubulärt epitel i njure, gallblåse-epitel och i dysplastisk vävnad och maligna tumörer som colorectal cancer och papillär renalcellscancer. AMACR detekteras i upp till 90% av prostatacancer, men uttrycket är heterogent och kan vara endast fokalt i upp till 20% av fallen.

Använd AMACR i kombination med basalcellsmarkörer antingen som dubbelfärgning eller som trippelfärgning.

Fallgropar: På mellannålsbiopsier är ca 20% av små foci av adenocarcinom negativa för AMACR. Cancer av skumcelligt (foamy gland), atrofisk eller pseudohyperplastiskt histologiskt mönster samt hormonbehandlad cancer uttrycker AMACR i ännu mindre utsträckning. AMACR uttrycks även i HGPIIN och benigna förändringar så som adenos, partiell atrofi och postatrofisk hyperplasi.

#### **Markörer för diagnostik av metastaserad prostatacancer**

PSA (prostate specific antigen) - grovgranulerad, supranukleär cytoplasmatisk infärgning. PSA används för att bekräfta ursprung från prostata vid cancermetastas. Dock är PSA inte helt specifik för prostata då det även kan ses i cancer från ovarier, bröst (även manlig bröstcancer) och andra vävnader.

NKX3.1 (Homeobox protein NKX3.1) - kärnfärgning. NKX3.1 uttrycks i sekretoriskt prostataepitel i benigna och neoplastiska celler, men även sällan i benign testisvävnad och invasiv lobulär bröstcancer.

Prostein (P501S) - granulerad cytoplasmatisk infärgning. Prostein är bland de bäst validerade immunhistokemiska markörerna för prostataursprung. Många av de fall som är PSA-negativa färgas positiva för prostein.

PSMA (prostate-specific membrane antigen) - cytoplasmatisk och membranös infärgning av prostataepitel. PSMA har lägre specificitet för prostataursprung än övriga av ovanstående markörer.

AMACR är inte användbar vid metastasutredning med differentialdiagnostik mellan prostatacancer och andra maligniteter då AMACR, förutom i prostatacancer, ofta även uttrycks i colorektalt adenocarcinom, bröst-, lung-, ovarial-, njurcellscancer samt urinblåsecancer (urotelial cancer och adenocarcinom).

ERG (Ets-related gene product) - kärnfärgning. Genfusionen *TMPRSS2-ERG* ses i majoriteten av prostata adenocarcinom och även i ca 45% av småcellig neuroendokrin cancer från prostata, men inte i den från urinblåsa eller lunga. Småcellig neuroendokrin cancer handläggs kliniskt på samma sätt oavsett ursprung, men om det kliniskt är viktigt att bestämma primärursprunget kan olika metoder användas för att påvisa ev. genfusion. Man kan börja med immunhistokemisk undersökning av ERG, om den är positiv bekräftar det prostataursprung. Om negativt utfall utesluter det inte prostata och man kan då utföra FISH eller molekylärpatologi.

Om PSA, prostein (P501S) och NKX3.1 används tillsammans, ökar sannolikheten att få positivitet för prostataursprung vid lågt differentierat prostata adenocarcinom.

### **Prostatacancer versus urotelial cancer**

Mest användbara är GATA3, p63, prostein och NKX3.1.

GATA3 och p63 är kärnfärgningar som är positiva i urotelial cancer och negativa i prostatacancer.

Prostein och NKX3.1 är positiva i prostatacancer och negativa i urotelial cancer.

PSA är oftast negativ i urotelial cancer, men kan även vara negativ i höggradig prostatacancer. Kraftig infärgning av cellkärnorna med p63 är vanligare vid urotelial cancer, men p63 kan även vara positiv vid höggradig prostatacancer.

CK7 och CK20 är positiva vid urotelial cancer, men kan även vara positiva vid höggradig prostatacancer. Markörerna rekommenderas inte längre för differentialdiagnostik mellan dessa diagnoser då överlappningen av färgningsutfall är alltför stor.

### **Prostatacancer versus colorectal cancer**

Colorectal cancer är CK20-positiv, CK7-negativ och CDX2-positiv. CDX2 kan användas för differentiering mot prostata då markören mycket sällan är positiv i prostatacancer, men där finns undantag. Prostein och NKX3.1 är användbara för att fastställa prostataursprung.

### **Diagnostik av behandlad prostatacancer**

Behandlad prostatacancer brukar uppvisa viss förlust av AMACR-uttryck. I fall med uttalad regression är pan-cytokeratiner och basalcellsmarkörer mest användbara till att fastställa förekomst av kvarvarande eller recidiv av prostatacancer.

Av prostatamarkörer med högst specificitet för prostata är de mest sensitiva PSA, AMACR och NKX3.1. Falskt negativa resultat kan dock förekomma i enstaka fall. Om den positiva kontrollen enbart infärgas svagt till måttligt i benigna prostatakörtlar kan lågt differentierad prostatacancer, som oftast har mindre antigen, bli falskt negativa. PSA uttrycket är omvänt korrelerat till GS och en liten andel adenocarcinom med GS 10 kan vara negativa för PSA. Uttryck av AMACR och NKX3.1 verkar inte vara relaterat till GS. En liten andel (färre än 5%) av lågt differentierad prostata adenocarcinom är helt negativa för alla prostatamarkörer.

## **Appendix 2. Förslag på standardiserat svar av total prostatektomi**

### **MAKROBESKRIVNING**

#### **1. Radikal prostatektomi**

**Prostatamått:** apex – bas x cm; transversal x cm; ventralt – dorsalt x cm.

**Prostatavikt:** gram

**Vesikula seminalis** mått, cm (höger resp. vänster)

**Färgmarkeringar:** vänster sida tuschas ex gult, höger blått, dorsalt svart och eventuellt ventralt grön.

**Fraktionering:** prostata har totalbäddats. Storsnitt numreras x-x från apex till bas.

**Övrigt:** eventuellt avvikande utseende, operationsskador etc:

**2. Ev andra fraktioner:** biopsier, lymfkörtlar

### **MIKROSKOPISKT**

**1. Histologisk typ** och ev histologisk subtyp:

**Gleasonsumma:** ange GS för huvudtumören vid GS 7 ange även % grad 4

**Tertiär Gleasongrad:** ja, vilken/nej

Kribriformt grad-4 mönster (anges vid GS 7 och GS 8): ja/nej.

**ISUP-grad:** ange ISUP-grad för huvudtumören.

**Lokalisering:** PZ-, TZ-tumör med angivande av storlek på huvudtumören (två mått samt i vilka skivor den finns). Om mindre tumörfoci har högre GS anges det. Eventuellt upprättande av tumörkarta enligt lokala rutiner.

**Intraduktal cancer:** ja/nej.

**Lymfovaskulär invasion:** ja/nej

**Extraprostatisk extension:** ja, ange lokal samt utbredning i mm (största radiella och största breddmått)/nej.

**Cancerväxt i vesiculae seminales:** ja/nej

**Resektionsränder:** positiva (ange lokal, utbredning i mm, totallängd och Gleason grad)/negativa.

**Övrigt:**

**2. Andra fraktioner:** biopsier, lymfkörtlar, vesiklar, blåshalsvävnad

**pTNM:**

### **DIAGNOS**

1-2. Prostata med adenocarcinom, Gleasonsumma 3+4=7, tertiärgrad 5, ISUP-grad 2, pT2.  
Negativa resektionsränder.