

Svensk Förening för Patologi

Dokumentnamn: Gastrointestinal patologi – Ventrikel		
Framtagen av: Gabor Veress GI KVA	Fastställd 2020-08-10	Sida: 1(11)

Ventrikel

I. Anvisningar för provtagarens hantering av provet

För diagnostik rekommenderas att biopsier tas enligt rekommendationen i den ursprungliga Sydney-klassifikationen^{1,2}. Den anger att minst två biopsier bör tas från antrum respektive corpus och att de skall tas från framvägg respektive bakvägg. För tagstället i antrum rekommenderas området 3 cm proximalt om pylorus. Biopsierna ska placeras i separata preparatrör. För riktad uppföljning av patienter med kronisk atrofisk gastrit bör även en biopsi från angulusvecket (incisura angularis) tas. Detta för att kunna kartlägga utbredning av intestinal metaplasi vid kronisk atrofisk gastrit samt att direkt få inblick över området där intestinal metaplasi brukar uppstå (gränsen mellan corpus och antrum, vid incisura)³. Sådan biopsitagning möjliggör användning av standardiserade system för diagnostik avseende patienter med kronisk atrofisk gastrit (vg se nedan).

Biopsierna fixeras omedelbart i 10 % neutral buffrad formalin (4 % formaldehyd). De behöver inte speciellt orienteras.

Operationspreparat uppklipps före fixering utmed curvatura major (med undvikande av tumören) och spännes upp på korkskiva eller dylikt. Fokala förändringar som kan vara svåra att se efter fixering (ex. efter god effekt av given preoperativ behandling) markeras med sutur eller liknande. Det är också viktigt att orienteringen av preparatet framgår tydligt eftersom det efter fixering och uppklippning är svårt att orientera sig i ett resektat.

II. Anamnestisk remissinformation

Insändaren anger indikation för provtagningen (frågeställning och diagnos) och bör ange relevant anamnes, symptom och läkemedel. Eventuella endoskopiskt upptäckta förändringar beskrivs avseende läge och utseende.

I remissen till resektatet anges förklaringen till markeringar som gjorts i operationspreparatet enligt ovan samt tumörens relation till gastroesofageala övergången (GEJ). Eventuell preoperativ tumörbehandling anges i förekommande fall.

III. Utskärningsanvisningar

Notera att enligt senaste TNM-klassifikationen⁴ (TNM 8) skall tumörer som involverar gastroesofageala övergången (GEJ) med tumörepicentrum upp till 2 cm nedom GEJ i proximala ventrikeln klassas och hanteras som esofagus cancer (vg se esofagusdokumentet). Ventrikelpreparat kan hanteras både färskt och fixerat beroende på lokala önskemål. Före fixering uppklipps preparatet efter curvatura major. Man bör dock ej klippa genom tumör, varför man kan behöva klippa runt tumören i fall av mindre tumör. Vid cirkumferent tumör

rekommenderas att tumören lämnas ouppklippt och att man inför lumenfyllande material för att säkerställa bra luminal fixering. Intressanta ytor tuschas med fördel. Vid fixering är det önskvärt att preparatet är uppnålat på kork för att förhindra vridning av preparatet.

Vid utskärning skall mukosa och serosa inspekteras. Resektatets storlek mäts utefter curvatura major och curvatura minor. Fokal förändrings storlek mäts likaså (ulcus alt. tumör) och avstånd till resektionsytor anges. Bitar tas lämpligen från och parallellt med proximala och distala resektionsränder och enstaka bitar från antrum och corpus (med frågeställningarna atrofi, intestinal metaplasi, helicobacter). Tumören tvärskivas och storsnitt rekommenderas. Bitar bör tas som inkluderar övergången från normal slemhinna till förändring, gärna i övre och nedre del av eventuell tumör. Antal tumörbitar måste anpassas till tumörens storlek men skall till mängden vara adekvata för att medge bestämning av tumörtyp, växtsätt och maximalt invasionsdjup, hotade ytor samt att bit tas som medger senare immunhistokemi och eventuell molekylärpatologi. Som riktmärke bör minst ett storsnitt och två vanliga bitar samplas från tumörområdet. Preparatet skall genomsökas avseende lymfkörtlar och maximalt antal lymfkörtlar ska identifieras.

Då neoadjuvant behandling givits kan eventuell tumör vara mycket svår att identifiera såväl makro- som mikroskopiskt. För att fastställa komplett respons (ypT0) måste hela det tumörsuspekta området bäddas. Vid misstänkt "early gastric cancer" ska likaså hela tumörområdet bäddas för att utesluta engagemang av djupare vägglager. Detsamma gäller operationspreparat med ulcus där det ulcererade partiet bör undersökas i sin helhet.

IV. Analyser

Antalet inkomna biopsier antecknas som laboratorieanteckning. Biopsierna orienteras och paraffinbäddas och färgas med hematoxylin-eosin (HE).

En Giemsa-färgning (eller annan motsvarande metod) krävs för påvisande av *Helicobacter pylori*. För säker identifiering av HP rekommenderas immunhistokemi. AB/PAS-färgning underlättar påvisande av intestinal metaplasi.

För ventrikelcancer kan HER2-analyser (immunhistokemi och/eller ISH) önskas. Här rekommenderas dock enligt nationellt vårdprogram att dessa analyser bör koncentreras till centra med stora volymer⁶. Utvärderingen av HER2 IHC samt ISH skiljer sig vid ventrikelcancer från den analysalgoritmen som används inom bröstcancer⁷, utvärdering av HER2 skall ske med CAP algoritmen⁸.

Dysplasidiagnostik sker på H&E färgade snitt. Ibland kan immunhistokemi riktade mot p53, p504S, IMP3 och Ki67 vara av värde^{9,10}, men bör tolkas med försiktighet.

Immunhistokemi avseende E-cadherin kan vara till hjälp, speciellt vid diagnostik av hereditär diffus ventrikelcancer¹¹. Även denna diagnostik finns skäl att koncentrera till ett mindre antal diagnostiker.

Nya studier har påvisat viss överlevnadsvinst med immunterapi för avancerade gastriska adenocarcinom, anledningen till de trots allt sparsamma överlevnadsvinsterna tros vara dåligt definierade urvalskriterier¹². Önskemål om dMMR/MSI-analys (via IHC; MSH2, MSH6, PMS2, MLH1 eller molekylära metoder) samt PD-L1 analys vid ventrikelcancer ökar dock

och kommer att fortsätta öka i framtiden, men än finns inga internationellt definierade kriterier för positivt och neg utfall (åtminstone för PD-L1). Tills dessa etableras, kan andel (i %) positiva PD-L1 tumörceller anges vid besvarande av sådana analyser. Bortfall vid dMMR/MSI-tumörer besvaras på samma sätt som för övriga GI (vg se kolondokument).

Immunhistokemi avseende Chromogranin-A, Synaptophysin och Gastrin kan ha stort värde vid diagnostik av endokrincells förändringar – framför allt i samband med atrofisk gastrit eller Zollinger-Ellison syndrom.

Cytokeratiner kan vara till hjälp att visa eventuella maligna epitelceller i svårvärderade ulcus, ärr eller neoadjuvant behandlad tumör.

V. Information i remissens svarsdelen

Vad gäller biopsier anges antalet biopsier, biopsistorlek, representativitet (kompleta/inkompleta) och fynd anges fraktionsvis.

De tillstånd som utgör de vanligaste frågeställningarna i biopsimaterialet från endoskopisk diagnostik är:

- Akut, kronisk och specialformer av gastrit
- Icke neoplastiska polyper
- Dysplastiska förändringar
- Maligna tumörer
- Neuroendokrina neoplasier/proliferationer

Gastriter

Vid akut och kronisk gastrit skall den uppdaterade Sydney-klassifikationens nomenklatur användas¹³. Svaret bör således innehålla följande information:

- a: **Typ av slemhinna.**
- b: **Kronisk inflammation** (0-3 ae).
- c: **Akut inflammation** (0-3 ae).
- d: **Atrofi** (0-3 ae).
- e: **Intestinal metaplasi** (0-3 ae).
- f: **Helicobacter pylori** (0-3 ae).

ae = arbiträra enheter. Dessa arbiträra enheter motsvarar ingen, lätt, måttlig respektive stark förekomst av respektive fynd. Till hjälp för gradering se det uppdaterade Sydney systemets VAS skala (Figur 2). Fynden sammanställs i svaret där topografi och morfologi används för att dela in ventrikelförändringar i akut, kronisk (atrofisk och icke-atrofisk form) eller speciell (inklusive gastropatier) form av gastrit.

Akut gastrit

Den vanligaste orsaken till akut gastrit är initialfasen av en H.pylori infektion. Mer ovanliga orsaker är bakteriell suppurativ gastrit (flegmonös gastrit, mycket ovanligt) samt akut hemorragisk gastrit som kan vara värt att nämna då det ofta är en del av den kliniska frågeställningen. Vanligaste orsakerna till hemorragisk gastrit är kemisk irritation (NSAID,

alkohol) eller stress (IVA vård, brännskador, trauma etc). Morfologiskt ses svullna mukosala kapillärer, ödem, interstitiell blödning och ytliga erosioner som täcks av granulocytinfiltrerad debris¹⁴⁻¹⁶.

Kronisk gastrit

Den överlägset vanligaste orsaken är H.pylori infektion som enligt Sydney klassifikationen indelas baserat på; 1) Lokalen där inflammationen är mest påtaglig/predominant samt 2) atrofisk eller icke-atrofisk variant (icke-atrofisk antrum predominant kronisk gastrit är vanligast). När det gäller påvisande av Helicobacter pylori ses dessa lätt vid riklig förekomst även i rutinfärgning. Vid mer sparsam förekomst krävs Giemsa-färgning påvisandet av bakterier med klassisk form. När det gäller Helicobacter av coccoid form är det omöjligt att med säkerhet artbestämma bakterierna i Giemsa-färgade preparat. Däremot finns monoklonala antikroppar specifika för antigen som förekommer hos Helicobacter.

Autoimmun gastrit är en kronisk atrofisk gastrit som är begränsad till corpusleahinnan och med samtidig förekomst av cirkulerande parietalcells-autoantikroppar. Histologiskt ses i corpus en kronisk atrofisk gastrit och ofta samtidig intestinal metaplasia. Antrumsleahinnan ses vid typisk sjukdom utan atrofi men kan uppvisa kemisk/reaktiv gastrit. I tidiga stadier av autoimmun gastrit ses diffusa eller multifokala lymfoplasmocytära infiltrat där man kan påträffa destruktion av corpuskörtlar. Mängden parietalceller sjunker och på djupet ses ofta också pyloral metaplasia vilken ökar när sjukdomen progredierar. Primärt angrips endast parietalcellerna men sekundärt ses senare även tecken på en minskad huvudcellscellpopulation, tecken på hypergastrinemi med ECL cellsproliferation och hyperplastiska polyper. I sena stadier ökar risken i denna patientgrupp att utveckla neuroendokrina tumörer associerade med föreliggande hypergastrinemi och ECL cells hyperplasi (se dokumentet om endokrina tumörer i mag-tarmkanalen och pankreas). Mer än 70 % av alla neuroendokrina tumörer i ventrikeln har denna bakgrund.

Kronisk atrofisk gastrit och associerad intestinal metaplasia samt dysplasi ökar risken för utveckling av ventrikeltumör^{17,18} enl Correa kaskaden¹⁹. Trots att Sydney systemet ledde till standardisering i gastritrapportering finns fortfarande problem med subjektiv och personlig stil i histologirapporteringen^{20,21} och systemet är inte avsett som en prediktiv markör för ventrikeltumör. Detta gör det svårt att systematiskt försöka identifiera och diagnosticera låg- eller högriskpatienter lämpade för endoskopisk uppföljning.

I enlighet med europeiska riktlinjer rekommenderas användning av ett standardiserat system för histopatologisk gradering av kroniska atrofiska gastriter²². De två föreslagna systemen är OLGA^{23,24} (operative link for gastritis assessment) och OLGIM²⁵ (operative link for gastric intestinal metaplasia).

Den stora fördelen med OLGIM är bättre reproducerbarhet i jämförelse med OLGA med samtidigt bibehållen prediktiv förmåga^{23,25-26}, samt att en mer väldefinierad grupp patienter identifieras för uppföljning. Nackdelarna med OLGA är höga krav på god biopiskvalité; dels måste hela mukosan vara fullt representerad dels måste det finnas gott om material, i synnerhet vid bedömning av atrofi i antrum. Det största problemet ligger dock i att bedömningen av atrofi i antrum, där antalet körtlar i normalfallet är lågt, dras med mycket låg reproducerbarhet^{27,29,30}.

OLGIM är lik OLGA men har ersatt den fullständiga atrofbedömningen till att endast bedöma graden av intestinal metaplasi. Det uppdaterade Sydney systemets¹³ VAS-skala (Figur 2) används för att bedöma metaplasigraden. Graderingen är fördelat enligt VAS-skalan i normalt = score 0, mild = Score 1, måttlig = Score 2, grav = Score 3. Resultaten slås samman (antrum score + corpus score) för att komma fram till intestinal metaplasi stadium enl figur 3.

Bedömningen med OLGIM för patienter med kronisk atrofisk gastrit är därmed samma som idag används rutinmässigt enl det uppdaterade Sydney systemet, det enda tillägget är en systematisk graderingsskala vilken är menad att standardisera och underlätta beslut om lämplig uppföljning.

Därför rekommenderas OLGIM-rapportering för samtliga patienter med kroniska atrofiska gastriter.

Specialformer av gastrit

Sydney-klassifikationen anger också en del s.k. speciella former av gastrit. En sådan gastritform som fått ökad aktualitet är s.k. kemisk/reaktiv gastrit. Denna form ses i svenskt sjukdomspanorama oftast som ett resultat av bruk av NSAID eller som ett resultat av gallreflux. Gruppen bakom Sydney-klassifikationen har föreslagit termen ”reaktiv gastrit” för denna form. Liknande morfologisk bild kan också ses som resultat av reepitelialisering. Till specialform av gastrit gruppen tillhör också lymfocytär och kollagen gastrit samt något ovanligare former av gastropatier såsom GAVE (gastric antral vascular ectasia, ”watermelon stomach”) och portal hypertensiv gastropati.

Lymfocytär gastrit (>25 IEL/100 epitelceller) är ett histologiskt mönster och inte en specifik sjukdom, och kan ses vid celiaki, HP infektion, IBD och mikroskopiska koliter. Kollagen gastrit är lik motsvarigheten i tjocktarmen men kan morfologiskt uppträda mer fokalt och vara svåridentifierad. Den är viktig att känna till framförallt som differentialdiagnos hos unga patienter med långdragen anemi.

Polyper

De vanligaste icke-neoplastiska polyperna är: hyperplastisk polyp och funduskörtelpolyp. Hyperplastiska polyper ses i majoriteten av fallen i samband med en kronisk gastrit³¹. Funduskörtelpolyper kan ses sporadiskt, hos patienter med FAP eller familjärt utan association till kolonpolypos. Funduskörtelpolyper kan också ses hos patienter som långtidsbehandlats med PPI.

De vanligaste typerna av adenom är intestinala respektive foveolära. De intestinala adenomen kan indelas i tubulära, tubulovillösa respektive villösa.

Det finns även ovanliga subtyper av neoplastiska ventrikelpolyper som kan vara associerade med en ökad risk för cancerutveckling såsom pylorus körtel adenom och oxyntisk körtel adenom.

Dysplastiska förändringar

Enligt WHO 2019⁵ bör rapportering av samtliga ventrikelbiopsier innehålla information om precancerösa lesioner som delas in i tre kategorier:

1. Negativ för dysplasi: Kategori som innehåller inflammatoriska, reaktiva eller metaplastiska processer. Alla former av cellförändringar som avviker från normala cellbilden, som inte bedöms som neoplastiska innefattas inom denna kategori. Vid beskrivning av icke-neoplastisk atypi bör det alltid beskrivas vad man tolkar att förändringen beror på (tex inflammation, regeneration eller hyperplasi).
2. Obestämbar för dysplasi ("Indefinite for dysplasia"): Kategori som omfattar svårbedömda fall där det är svårt att skilja mellan neoplastisk och icke-neoplastisk atypi. Ofta föreligger försvårande omständigheter, såsom kraftig akut inflammation eller hyperplastisk process i anslutning till sår, som gör det svårt att skilja mellan en reaktiv atypi och neoplasi. Problemet kan ibland lösas genom nedsnittning av preparatet eller nya biopsier vid tidpunkt då orsaken till en reaktiv atypi tros ha försvunnit (såsom sårhäkning, eller minskad inflammation). Noteras bör att i områden med intestinal metaplasi förekommer ofta hyperproliferativ metaplasi vid reaktiv påverkan som morfologiskt ibland kan vara omöjlig att skilja från äkta neoplasi. Vid reaktiva cellförändringar i intestinallyt epitel ses dessa avta mot ytan och vara mer uttalade mot basen av epitelet.
3. Dysplasi: Kategori med fall som är otvetydigt neoplastiska och icke-invasivt växande. Delas upp i:
 - a) Låggradig dysplasi: Definieras som lindrig arkitektonisk oordning. Mild till måttlig cellatypi (pleomorfism, hyperkromasi, ökad kärn-till -cytoplasma ratio) som definieras som avlånga polariserade basalt ställda kärnor med och med mild till måttlig mitotisk aktivitet. För polypoitt växande lesioner kan termen låggradigt adenom användas.
 - b) Höggradig dysplasi: Neoplastiska celler som vanligtvis är kubiska med en hög kärn-till-cytoplasma ratio, prominenta nukleoler, mer uttalad arkitektonisk oordning samt rikligt med mitoser/atypiska mitoser. Kärnorna når ut till luminala delen av cellen och ses med polaritetsförlust. För polypoitt växande lesioner kan termen höggradigt adenom användas.

I ventrikeln är majoriteten av dysplasierna av intestinal fenotyp och liknar kolonadenom med täta tubulära körtlar med atypiska cylindriska celler med kärnöverlapp, hyperkromatiska pleomorfa kärnor med pseudostratifiering. Utmognad mot ytan saknas. I den mindre vanliga intraepiteliala dysplasin av gastrisk fenotyp (foveolär eller pyloral subtyp) är cellerna mer kubiska med en klar eller eosinofil cytoplasma. Dessa två typer kan ofta åtskiljas med hjälp av immunhistokemi (CDX2, CD10, Muc2, Muc5AC, Muc6).

Dysplasi i ventrikeln kan också indelas efter histologisk fenotyp; adenomatös fenotyp och foveolär fenotyp vilka ibland också benämns typ 1 eller typ 2³². Dessa kan verifieras med immunhistokemi (MUC2, CD10/CDX2 versus MUC5AC). Förändringar med foveolär dysplasi uppvisar något oftare höggradig dysplasi än adenomatös dysplasi³³. Den kliniska nyttan av indelning av dysplasi i typ 1 och typ 2 är i dagsläget begränsad.

Vidare finns intramukosal invasiv neoplasi/intramukosal cancer som skiljer sig från höggradig intraepitelial dysplasi genom dels en desmoplastisk reaktion kring körtlarna och dels genom mer komplex arkitektonisk störning, med täta körtelformationer (back-to-back mönster, kribriforma mönster) och intraluminal nekros. Körtlarna ses per definition bara inom lamina

propria, såtillvida att om tumören invaderar bortom lamina propria är kriterierna för invasiv neoplasi uppfyllda.

Vid svårbedömd dysplasi rekommenderas konsultation av subspecialiserad gastrointestinalpatolog. Adenom med höggradig dysplasi bör genomsnittas helt. Avgränsningen mellan höggradig dysplasi och intramucosal cancer är svår och kräver omsorg.

Maligna tumörer

De flesta carcinom i ventrikeln är adenocarcinom. Ovanliga carcinomvarianter utgör 5% och innefattar bl.a. adenoskvamös cancer, skivepitelcancer, medullär cancer, hepatoitt adenocarcinom och odifferentierad cancer.

WHO 2019 klassificerar i fem huvudtyper:

Tubulärt adenocarcinom

Papillärt adenocarcinom

Mucinöst adenocarcinom

”Poorly cohesive carcinomas”, inkluderande signetringcellscancer

Blandat, ”mixed” adenocarcinom, blandningar av ovanstående.

Laurénklassifikationen delar in tumörerna i **diffus, intestinal, mixed** och **indeterminate**.

Papillära och tubulära carcinom i ventrikeln ska indelas efter differentieringsgrad på samma sätt som inom colorektum; låggradiga (högt och medelhögt differentierade) och höggradiga (lågt differentierade)⁵. Övriga subtyper av carcinom graderas inte.

Early gastric cancer är en invasiv cancer som är begränsad till mucosa, eller mucosa och submucosa, oavsett om lymfkörtelmetastaser föreligger eller ej.

Tumörregression efter preoperativ behandling anges (P1=Komplett respons (0% kvarvarande tumör), P2=partiell respons (1-50% kvarvarande tumör), P3=Minimal respons (>50% kvarvarande tumör)³⁴.

För att underlätta kvalitetssäkringen och säkerställa att all nödvändig information finns med rekommenderas användning av svarsmall när operationspreparat besvaras (som förslag finns en svarsmall i Figur 1 nedan).

Gastrektomipreparat med frågeställning hereditär ventrikelcancer bör hanteras på enhet med specialkompetens¹¹.

Angående lymfom och GIST se särskilda KVASt-dokument.

Neuroendokrina neoplasier

Se separat KVASt dokument under endokrina tumörer i mag-tarmkanalen och pankreas för kategorisering av ECL-om och övriga neuroendokrina neoplasier.

VI. Rekommendationer för utformning av diagnostext.

Se ovan under V. samt Tabell 1.

VII. Administrativt.

SNOMED-koder.

T 63000 magsäck UNS.

T 63300 cardia.

T 63400 fundus.

T 63500 corpus.

T 63600 antrum.

T 63700 pylorus.

E 1370 *Helicobacter pylori*.

M 41000 akut inflammation.

M 43000 kronisk inflammation.

M 42100 akut och kronisk inflammation.

M 58010 atrofisk/autoimmun gastrit.

M 69400 reaktiv/kemisk gastrit.

M 73320 intestinal metaplasi.

M 72040 hyperplastisk polyp.

M 76800 funduskörtelpolyp.

M 82100 tubulärt adenom.

M 82630 tubulovillöst adenom

M69726 obestämbart för dysplasi

M 69727 låggradig dysplasi.

M 69728 höggradig dysplasi.

M 81403 adenocarcinom UNS

M 82113 tubulärt adenocarcinom

M 82603 papillärt adenocarcinom

M84803 mucinöst adenocarcinom

M 84903 "Poorly cohesive carcinomas", inkluderande signetringcellscancer

M 82553 Mixed adenocarcinoma

Referenser:

1. Price, A. B. *The Sydney System: histological division. J. Gastroenterol. Hepatol.* **6**, 209–22
2. Misiewicz, J. J. *The Sydney System: a new classification of gastritis. Introduction. J. Gastroenterol. Hepatol.* **6**, 207–8
3. Ruge, M. et al. *Atrophic gastritis: pathology and endoscopy in the reversibility assessment. Gut* **52**, 1387–8 (2003).
4. Amin, M. B. et al. *The Eighth Edition AJCC Cancer Staging Manual: Continuing to*

- build a bridge from a population-based to a more “personalized” approach to cancer staging. *CA. Cancer J. Clin.* **67**, 93–99 (2017).
5. *WHO Classification of Tumours. Digestive System Tumours. 5th ed. 2019*
 6. *Regionala cancercentrum i samverkan. Nationellt vårdprogram, Matstrups- och magsäckscancer. (2017).*
 7. Rüschoff, J. et al. HER2 testing in gastric cancer: a practical approach. *Mod. Pathol.* **25**, 637–650 (2012).
 8. Bartley, A. N. et al. HER2 Testing and Clinical Decision Making in Gastroesophageal Adenocarcinoma: Guideline From the College of American Pathologists, American Society for Clinical Pathology, and the American Society of Clinical Oncology. *J. Clin. Oncol.* **35**, 446–464 (2017).
 9. Strehl, J. D et al. Immunohistochemical expression of IMP3 and p53 in inflammatory lesions and neoplastic lesions of the gastric mucosa. *Int. J. Clin. Exp. Pathol.* **7**, 2091–101 (2014).
 10. Kim, A. et al. Gastric crypt dysplasia: a distinct subtype of gastric dysplasia with characteristic endoscopic features and immunophenotypic and biological anomalies. *Histopathology* **68**, 843–849 (2016).
 11. van der Post, R. S. et al. Hereditary diffuse gastric cancer: updated clinical guidelines with an emphasis on germline CDH1 mutation carriers. *J. Med. Genet.* **52**, 361–374 (2015).
 12. Shaib, W. et al The Future Prospects of Immune Therapy in Gastric and Esophageal Adenocarcinoma. *J. Clin. Med.* **5**, (2016).
 13. Dixon, M. F et al. Classification and grading of gastritis. The updated Sydney System. International Workshop on the Histopathology of Gastritis, Houston 1994. *Am. J. Surg. Pathol.* **20**, 1161–81 (1996).
 14. Laine, L. & Weinstein, W. M. Subepithelial hemorrhages and erosions of human stomach. *Dig. Dis. Sci.* **33**, 490–503 (1988).
 15. Laine, L. & Weinstein, W. M. Histology of alcoholic hemorrhagic "gastritis"; a prospective evaluation. *Gastroenterology* **94**, 1254–62 (1988).
 16. Laine, L. et al. Interaction of NSAIDs and *Helicobacter pylori* on gastrointestinal injury and prostaglandin production: a controlled double-blind trial. *Aliment. Pharmacol. Ther.* **9**, 127–35 (1995).
 17. Song, H. et al. Incidence of gastric cancer among patients with gastric precancerous lesions: observational cohort study in a low risk Western population. *BMJ* **351**, h3867 (2015).
 18. Li, D. et al. Risks and Predictors of Gastric Adenocarcinoma in Patients with Gastric Intestinal Metaplasia and Dysplasia: A Population-Based Study. *Am. J. Gastroenterol.* **111**, 1104–1113 (2016).
 19. Correa, P. Human gastric carcinogenesis: a multistep and multifactorial process--First American Cancer Society Award Lecture on Cancer Epidemiology and Prevention. *Cancer Res.* **52**, 6735–40 (1992).
 20. Genta, R. M. Recognizing atrophy: another step toward a classification of gastritis. *Am. J. Surg. Pathol.* **20 Suppl 1**, S23-30 (1996).
 21. Dixon, M. F et al. Histological classification of gastritis and *Helicobacter pylori* infection: an agreement at last? The International Workshop on the Histopathology of Gastritis. *Helicobacter* **2 Suppl 1**, S17-24 (1997).
 22. Dinis-Ribeiro, M. et al. Management of precancerous conditions and lesions in the stomach (MAPS): guideline from the European Society of Gastrointestinal Endoscopy (ESGE), European *Helicobacter* Study Group (EHSg), European Society of Pathology

- (ESP), and the Sociedade Portuguesa de Endoscopia Digestiva (SPED). *Endoscopy* **44**, 74–94 (2012).
23. Rugge, M. et al. OLGA staging for gastritis: A tutorial. *Dig. Liver Dis.* **40**, 650–658 (2008).
 24. Rugge, M. et al. Gastritis staging in clinical practice: the OLGA staging system. *Gut* **56**, 631–6 (2007).
 25. Capelle, L. G. et al. The staging of gastritis with the OLGA system by using intestinal metaplasia as an accurate alternative for atrophic gastritis. *Gastrointest. Endosc.* **71**, 1150–1158 (2010).
 26. Guarner, J. et al. Interobserver variability in application of the revised Sydney classification for gastritis. *Hum. Pathol.* **30**, 1431–4 (1999).
 27. Isajevs, S. et al. Gastritis staging: interobserver agreement by applying OLGA and OLGIM systems. *Virchows Arch.* **464**, 403–407 (2014).
 28. Capelle, L. G. et al. The staging of gastritis with the OLGA system by using intestinal metaplasia as an accurate alternative for atrophic gastritis. *Gastrointest. Endosc.* **71**, 1150–1158 (2010).
 29. el-Zimaity, H. M. et al. Interobserver variation in the histopathological assessment of *Helicobacter pylori* gastritis. *Hum. Pathol.* **27**, 35–41 (1996).
 30. Chen, X. Y. et al. Interobserver variation in the histopathological scoring of *Helicobacter pylori* related gastritis. *J. Clin. Pathol.* **52**, 612–5 (1999).
 31. Jain, R. & Chetty, R. Gastric Hyperplastic Polyps: A Review. *Dig. Dis. Sci.* **54**, 1839–1846 (2009).
 32. Park, D. Y. et al. Adenomatous and Foveolar Gastric Dysplasia: Distinct Patterns of Mucin Expression and Background Intestinal Metaplasia. *Am. J. Surg. Pathol.* **32**, 524–533 (2008).
 33. Baek, D. H. et al. Gastric epithelial dysplasia: characteristics and long-term follow-up results after endoscopic resection according to morphological categorization. *BMC Gastroenterol.* **15**, 17 (2015).
 34. Wu, T.-T. et al. Excellent Interobserver Agreement on Grading the Extent of Residual Carcinoma After Preoperative Chemoradiation in Esophageal and Esophagogastric Junction Carcinoma: A Reliable Predictor for Patient Outcome. *Am. J. Surg. Pathol.* **31**, 58–64 (2007).

Figur 1. Exempel på svarsmall för ventrikelcancer.

Makroskopisk bedömning

Typ av resektat: Exv partiell gastrektomi, total gastrektomi, endoskopisk resektion.

Tumörens lokalisation: Exv cardia, fundus, corpus, antrum, pylorus samt fram-och bakvägg eller curvatura minor eller major.

Tumör storlek: I två eller tre dimensioner.

Mikroskopisk bedömning

Histologisk typ: Exv adenocarcinom med Lauren och/eller WHO klassifikation, neuroendokrin, odifferentierad osv.

Grad/differentiering: Högt, medelhögt eller lågt.

Tumörens utbredning: Carcinoma in situ: intraepitelial tumör utan invasion i lamina propria. Därefter om invasion i lamina propria, muscularis mucosae, submukosa, muscularis propria, subserosa, serosa (viscerala peritoneum), andra strukturer/organ föreligger.

Radikalitet: Om radikalt ange marginal till närmsta resektionsyta. För gastrektomi preparat ange proximal, distal och oment marginal. För endoskopisk resektion ange mukosal och djup marginal.

Behandlingsrespons: Enl texten ovan.

Lymphovaskulär invasion:

Perineural tumörväxt:

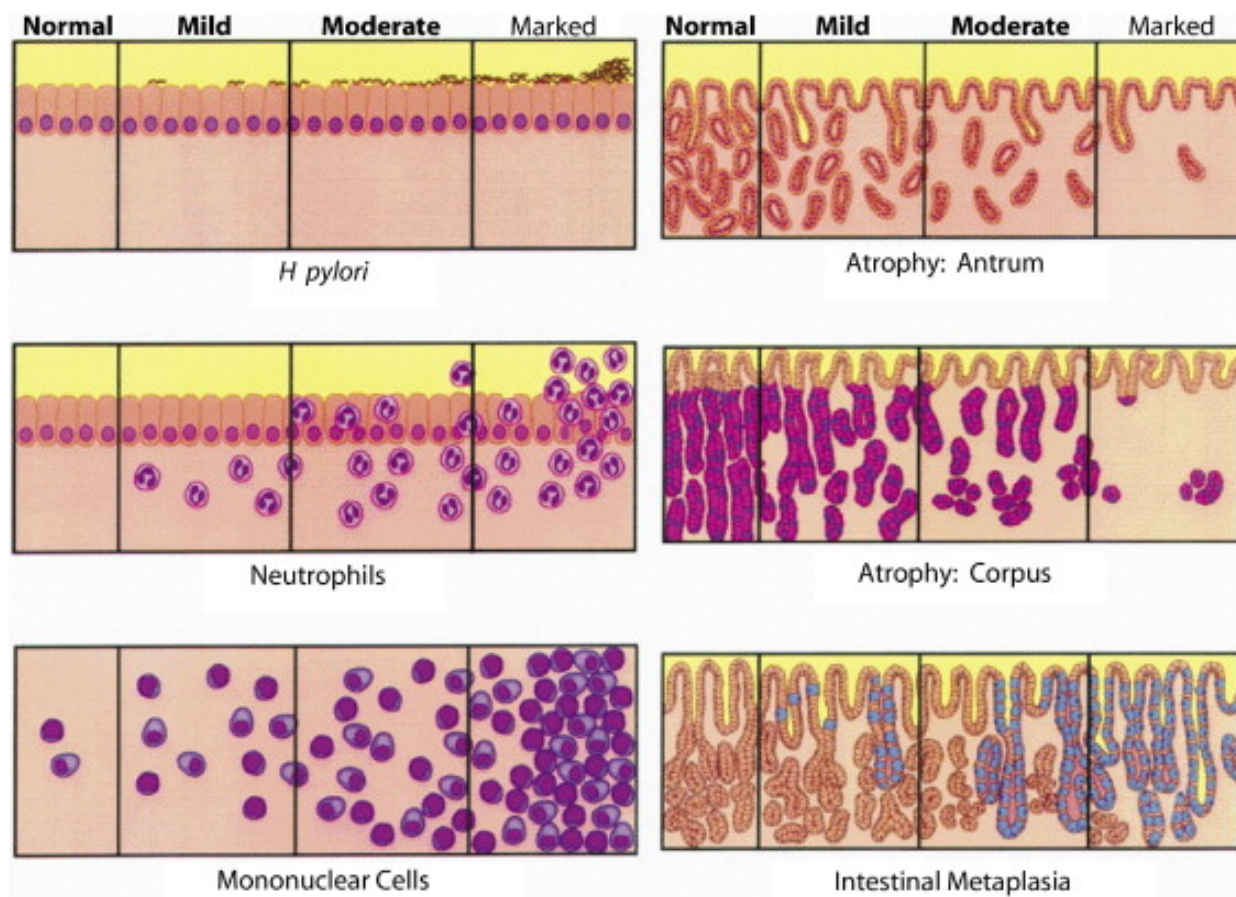
Regionala lymfkörtlar: Antal undersökta och antal med metastaser. Vg se AJCC Cancer Staging Manual³⁵ för detaljerad genomgång av regionala lymfkörtlars lokalisation kring ventrikeln.

pTNM enl 8e upplagan:

Övrigt: Exv intestinal metaplasi, dysplasi, HP gastrit, Atrofisk gastrit.

Tilläggsanalyser: Exv Her2, MSI testning.

Figur 2. Sydney systemets VAS skala för bedömning av gastriter. Dixon MF et al. Am J Surg Pathol 1996; 20:1161-81



Figur 3. OLGIM stadiindelning. IM = intestinal metaplasi.

		Corpus			
IM Score		Ingen IM (score 0)	Mild IM (Score 1)	Måttlig IM (Score 2)	Grav IM (Score 3)
Antrum (inklusive incisura angularis)	Ingen IM (Score 0)	Stadium0	Stadium1	Stadium2	Stadium2
	Mild IM (Score 1)	Stadium1	Stadium1	Stadium2	Stadium3
	Måttlig IM (Score 2)	Stadium2	Stadium2	Stadium3	Stadium4
	Grav IM (Score 3)	Stadium3	Stadium3	Stadium4	Stadium4